

## ИНФЕКЦИОННЫЕ БОЛЕЗНИ И ИММУНОЛОГИЯ ЖИВОТНЫХ / INFECTIOUS DISEASES AND ANIMAL IMMUNOLOGY

DOI: <https://doi.org/10.23670/IRJ.2023.137.94>

## ОРНИТОБАКТЕРИОЗ В ПРОМЫШЛЕННОМ ПТИЦЕВОДСТВЕ РЕСПУБЛИКИ МОРДОВИЯ

Научная статья

Боряева Ю.А.<sup>1,\*</sup>, Родина Э.В.<sup>2</sup>, Родин В.Н.<sup>3</sup>, Ивойлова Ю.В.<sup>4</sup>, Решетникова Т.И.<sup>5</sup>, Малышева А.В.<sup>6</sup><sup>1</sup>ORCID : 0000-0002-4580-0488;<sup>2</sup>ORCID : 0000-0002-5055-2431;<sup>1, 2, 3, 4, 5, 6</sup> Мордовский государственный университет имени Н.П. Огарёва, Саранск, Российская Федерация

\* Корреспондирующий автор (j.vishniakowa[at]yandex.ru)

**Аннотация**

Респираторные заболевания птиц бактериальной этиологии остаются основной проблемой для многих птицеводческих хозяйств. Особенностью бактериальных болезней является развитие смешанных (ассоциированных) инфекций. При этом к основным клиническим признакам относится развитие респираторного синдрома, природа которого полиэтиологична. Клиническая картина при развитии респираторного синдрома характерна для многих вирусных и бактериальных инфекций. Так, у больной птицы диагностируют синусит, трахеит и пневмонию. Заболевание сопровождается воспалением сережек, межчелюстного пространства и тканей в области головы. С характерной клиникой протекают такие бактериальные инфекции, как респираторный микоплазмоз, пастереллез, стафилококкоз, колибактериоз, орнитобактериоз, гемофилез и их ассоциации.

**Ключевые слова:** птица, орнитобактерии, сыворотка крови, трупы, респираторные инфекции, респираторный синдром.

## ORNITHOBACTERIOSIS IN INDUSTRIAL POULTRY FARMING IN THE REPUBLIC OF MORDOVIA

Research article

Boryaeva Y.A.<sup>1,\*</sup>, Rodina E.V.<sup>2</sup>, Rodin V.N.<sup>3</sup>, Ivoilova Y.V.<sup>4</sup>, Reshetnikova T.I.<sup>5</sup>, Malisheva A.V.<sup>6</sup><sup>1</sup>ORCID : 0000-0002-4580-0488;<sup>2</sup>ORCID : 0000-0002-5055-2431;<sup>1, 2, 3, 4, 5, 6</sup> N.P. Ogarev Mordovian State University, Saransk, Russian Federation

\* Corresponding author (j.vishniakowa[at]yandex.ru)

**Abstract**

Respiratory diseases of birds of bacterial aetiology remain a major problem for many poultry farms. The peculiarity of bacterial diseases is the development of mixed (associated) infections. The main clinical signs include the emergence of respiratory syndrome, the nature of which is polyetiological. The clinical picture of respiratory syndrome is characteristic of many viral and bacterial infections. Thus, a sick bird is diagnosed with sinusitis, tracheitis and pneumonia. The disease is accompanied by inflammation of the jowls, intermandibular space and tissues in the head region. Bacterial infections such as respiratory mycoplasmosis, pasteurellosis, staphylococcosis, colibacillosis, ornithobacteriosis, haemophilosis and their associations are characteristically present.

**Keywords:** poultry, ornithobacteria, blood serum, corpses, respiratory infections, respiratory syndrome.

**Введение**

Респираторные инфекции являются наиболее опасной группой болезней, сопровождающиеся большими экономическими потерями, связанными с повышенным падежом и выбраковкой птицы, снижением продуктивности, низким процентом выводимости и большими затратами на лечение [2, С. 70], [8, С. 40].

Среди бактериальных инфекций дыхательных путей сельскохозяйственной птицы одно из ведущих мест занимает орнитобактериоз (ОРТ), возбудителем которого является *Ornithobacterium rhinotracheale* семейства *Flavobacteriaceae* [3, С. 74]. Возбудитель относится к грамотрицательным, полиморфным палочковидным микроорганизмам, спор и капсул не образует, неподвижный [4, С. 35].

Орнитобактериоз – это высоко контагиозная инфекционная болезнь, наиболее часто встречающаяся у кур и индеек мясных пород, а также у племенной птицы [3, С. 74]. У молодняка заболевание протекает с относительно слабыми респираторными симптомами, которые начинаются с чихания и исчезают через 1-2 недели [6, С. 679]. Орнитобактериоз редко протекает как самостоятельное заболевание, чаще встречается в виде различных ассоциаций. С такими заболеваниями как: респираторный микоплазмоз, пастереллез, стафилококкоз, стрептококкоз, колибактериоз, в ассоциации с болезнью Ньюкасла, метапневмовирусной инфекцией и т.д. [2, С. 70], [5, С. 12].

Распространение инфекции происходит горизонтальным путем, преимущественно воздушно-капельным и алиментарным, а также вертикально через яйца, в связи с чем важную роль в развитии вспышек заболевания играют условия содержания и кормления [4, С. 35], [5, С. 49]. Источником инфекции является больная и переболевшая птица. Неблагоприятные условия микроклимата: недостаточная вентиляция помещений, высокий уровень аммиака, высокая плотность посадки, наличие стрессовых факторов (высокая или низкая температура, высокая влажность, бактерио- и вирусоносительство) являются отягчающими факторами при распространении заболевания [4, С. 35].

Патогенез заболевания связан с активацией болезнетворных свойств возбудителя при снижении общей резистентности организма птицы. В свою очередь, орнитобактериоз, может осложняться секундарной микрофлорой, в этом отношении наибольшее значение уделяется *Escherichia coli*.

Первые признаки заболевания появляются у молодняка в возрасте 20-30 суток, а пик заболеваемости приходится на период яйцекладки (6-13 месяцев). Клинические признаки не характерны, мало специфичны и сходны с другими заболеваниями, протекающими с признаками респираторного синдрома [4, С. 36].

У погибшей птицы наиболее часто выявляют аэросаккулит (с «сметаноподобным» экссудатом), пневмонию, пенные скопления в грудобрюшной полости, анемию, перикардиты и перитониты [6, С. 679].

В связи с тем, что при орнитобактериозе во многих хозяйствах не предусмотрена вакцинация родительского поголовья, быстрая и своевременная постановка диагноза имеет большое значение для борьбы с возникновением инфекции.

Предварительный диагноз на орнитобактериоз ставят на основании эпизоотологических данных, клинических признаков, патологоанатомических изменений, окончательный – по результатам микробиологических и серологических исследований. Для серологических исследований используют иммуноферментный анализ (ИФА). Для идентификации генома возможно использование ПЦР диагностики (полимеразная цепная реакция).

#### **Методы и принципы исследования**

Цель исследования: проведение серологического мониторинга по выявлению антител к возбудителю орнитобактериоза в образцах сыворотки крови от цыплят-бройлеров и изучение патоморфологической картины при орнитобактериозе на одной из промышленных птицефабрик Республики Мордовия (промышленная мощность – свыше 700 000 голов).

Исследования были проведены на одной из птицефабрик Республики Мордовия. Материалом для исследования служила сыворотка крови в количестве 500 проб от цыплят-бройлеров кросса Кобб-500 от 10 до 40-суточного возраста, без видимых клинических признаков заболевания, а также патологический материал. Для более достоверного результата сыворотка крови была отобрана методом случайных проб. Условия содержания цыплят-бройлеров удовлетворительные и соответствуют зоогигиеническим нормам (напольное содержание, ниппельное поение), вакцинация согласно схеме, разработанной в хозяйстве, исходя из эпизоотической ситуации в регионе. При исследовании были использованы клинический, серологический и патологоанатомический методы исследования.

Для серологической диагностики использовали тест-системы ELISA компании BioChek [10, С. 99]. Вскрытие трупов птиц проводили в помещении для утилизации биологического и патологического материала.

#### **Основные результаты**

При оценке клинических признаков заболевания у больной птицы наблюдали угнетение, взъерошенность оперения, отказ от корма, затрудненное дыхание, у некоторых особей отеки подглазничных синусов (синдром «совиная голова») [7, С. 40]. Данная клиническая картина характерна при многих инфекционных заболеваниях респираторной системы птиц. И не позволяет поставить однозначный диагноз на орнитобактериоз. Косвенно, при проведении патологоанатомического исследования, по характерным патоморфологическим изменениям, можно судить о циркуляции возбудителя орнитобактериоза в хозяйстве.

При вскрытии наиболее часто выявляли серозно-фибринозную пневмонию, плеврит, у некоторых серозно-фибринозное воспаление инфраорбитальных синусов, трахеит, а также артриты и перитонит. Патоморфологические изменения воздухоносных мешков проявлялись в виде острого и подострого аэросаккулита и характеризовались отеком, утолщением стенок, наличием в их полости мутного, водянистого, пенистого содержимого (см. рисунок 1).

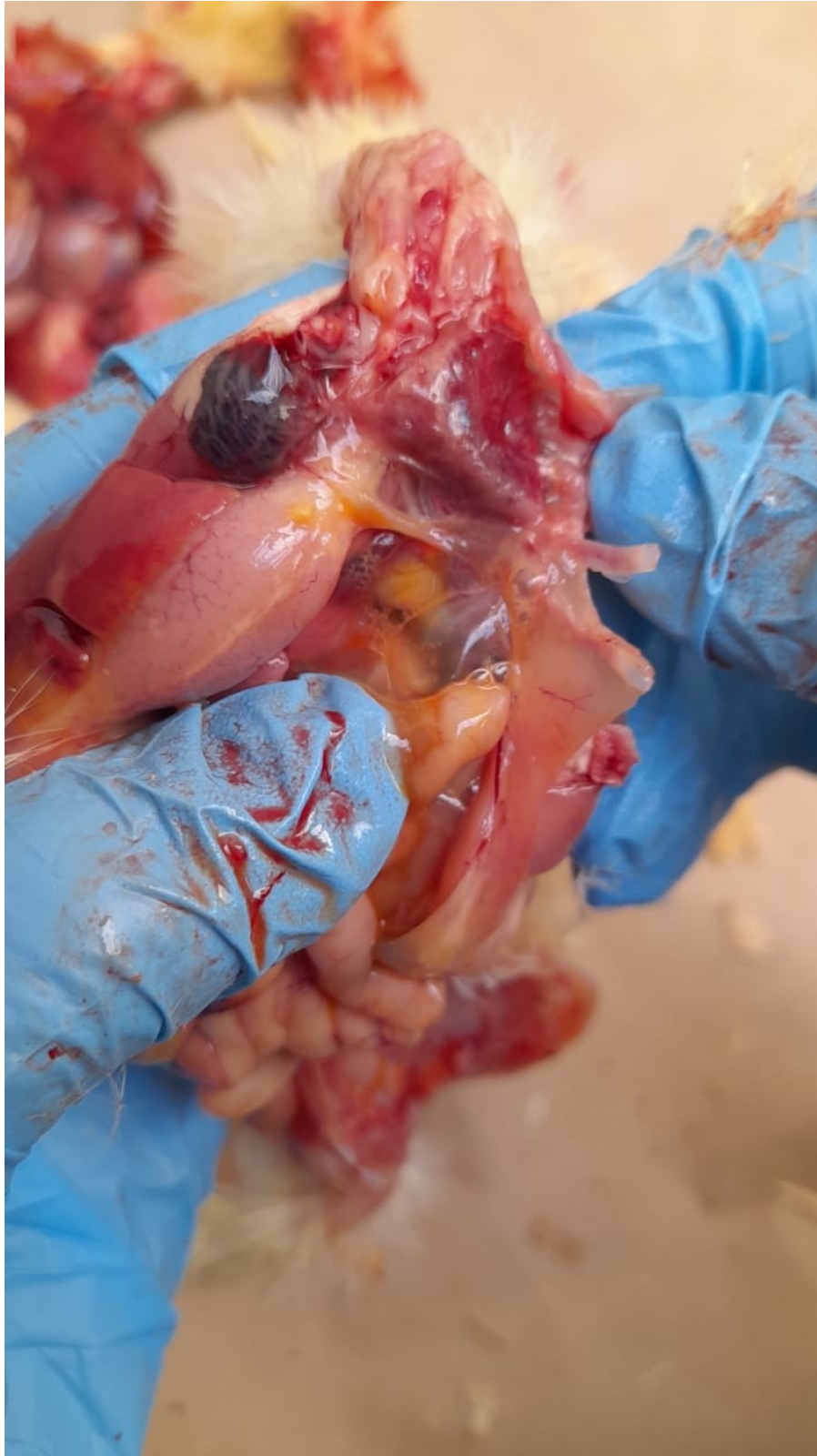

Рисунок 1 - Пенистое содержимое воздухоносных мешков  
DOI: <https://doi.org/10.23670/IRJ.2023.137.94.1>

Окончательно подтвердить диагноз можно только при бактериологическом и серологических исследованиях. Результаты серологического исследования сыворотки крови представлены в таблице 1.

Таблица 1 - Результаты исследования сыворотки крови  
DOI: <https://doi.org/10.23670/IRJ.2023.137.94.2>

Возраст, дни	Количество проб	Из них		Средний титр
		Положительных	%	

10	45	0	0	0
15	45	0	0	0
20	45	0	0	0
25	45	2	4	2146
30	45	3	7	2305
35	60	14	23	6461
40	215	78	36	6646
Итого:	500	97	19	-

Из таблицы 1 видно, что из 500 проб сыворотки крови 97 положительных к ОРТ, что составляет 19% от общего количества проб. От 10 до 20-суточного возраста не было выявлено антител в сыворотке крови. В возрасте 25-30 суток 5 проб положительных (5%), в возрасте 35-40 суток – 92 пробы (30%).

В результате иммуноферментного анализа титры антител варьировали в следующих пределах: в 10 дневном возрасте в диапазоне 31-170 МЕ/л (результат негативный), в 15 дневном возрасте – 31-170 МЕ/л (результат негативный), в 20 дневном возрасте – 104-391 МЕ/л (результат негативный), в 25 дневном возрасте – 255-895 МЕ/л (2 положительных случая), в 30 дневном возрасте – 400-1871 МЕ/л (3 положительных случая), в 35 дневном возрасте – 784-3234 МЕ/л (14 положительных случаев), в 40 дневном возрасте – 801-8707 МЕ/л (78 положительных случаев).

Прослеживается четкая динамика зависимости возраста птицы и прироста титра антител к ОРТ цыплят-бройлеров, что и отражено на рисунке 2.

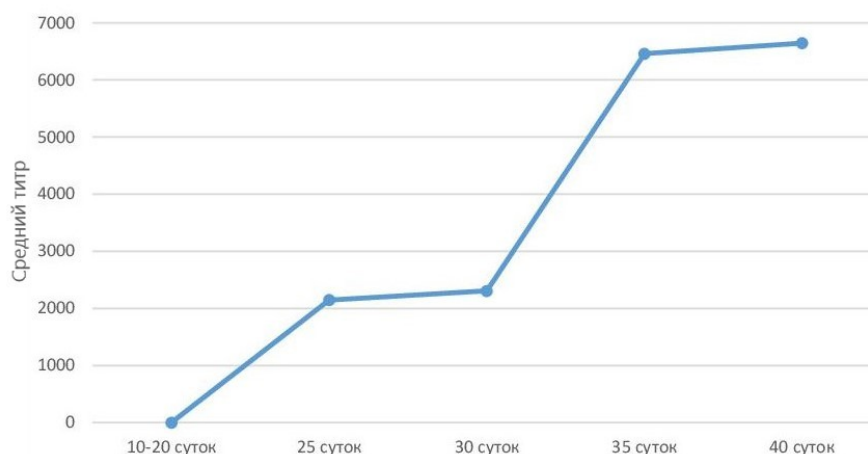


Рисунок 2 - Динамика прироста титра антител к возбудителю орнитобактериоза  
DOI: <https://doi.org/10.23670/IRJ.2023.137.94.3>

Из графика видно, что между возрастом и приростом титра антител существует прямая зависимость. При увеличении возраста цыплят происходит увеличение прироста титра антител и распространение инфекции. Более высокие титры антител регистрировались у цыплят-бройлеров, полученных от возрастных родителей (см. рисунок 3).

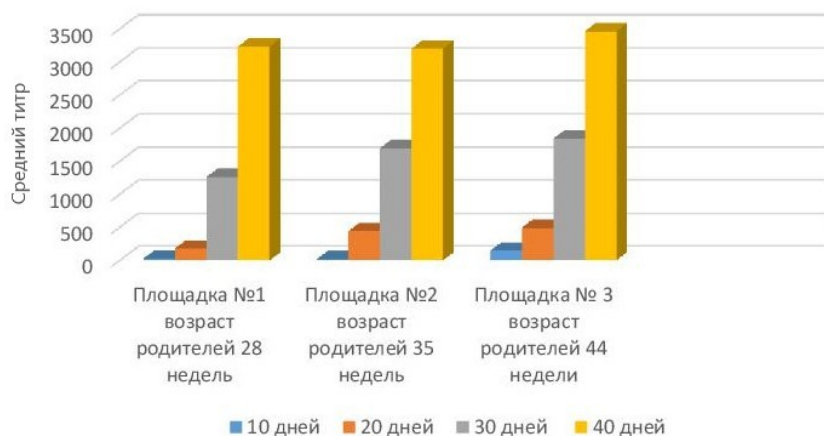


Рисунок 3 - Динамика прироста титра антител в зависимости от возраста родительского стада  
DOI: <https://doi.org/10.23670/IRJ.2023.137.94.4>

### Заключение

По результатам исследования можно сделать вывод, что в 3-4 недельном возрасте начинают регистрироваться антитела к возбудителю орнитобактериоза. Средний прирост титра антител находится в прямой зависимости от возраста. Наиболее высокие титры антител регистрировались у цыплят-бройлеров, полученных от возрастных родителей, что свидетельствует о непрерывной циркуляции возбудителя в родительском стаде.

### Конфликт интересов

Не указан.

### Рецензия

Все статьи проходят рецензирование. Но рецензент или автор статьи предпочли не публиковать рецензию к этой статье в открытом доступе. Рецензия может быть предоставлена компетентным органам по запросу.

### Conflict of Interest

None declared.

### Review

All articles are peer-reviewed. But the reviewer or the author of the article chose not to publish a review of this article in the public domain. The review can be provided to the competent authorities upon request.

### Список литературы / References

1. Семина А.Н. Эффективные методы обнаружения возбудителей респираторных болезней в биологическом материале птиц / А.Н. Семина // Международный вестник ветеринарии. — 2021. — №1.
2. Новикова А.Ф. Изучение орнитобактериоза птиц в экспериментальных условиях / А.Ф. Новикова, О.Б. Новикова, М.А. Павлова // Эффективное животноводство. — 2019. — №4 (152).
3. Толипов Р.А. Орнитобактериоз сельскохозяйственной птицы в промышленном птицеводстве Омской области / Р.А. Толипов, Н.П. Покиданов // Вестник Омского ГАУ. — 2019. — №3 (35).
4. Вахрушева Т.И. Патоморфологическая диагностика орнитобактериоза у декоративных голубей / Т.И. Вахрушева // Ученые записки Казанской государственной академии ветеринарной медицины имени Н.Э. Баумана. — 2021. — Т. 248(4).
5. Хлып Д.Н. Орнитобактериоз индеек / Д.Н. Хлып // БИО. — 2019. — №4 (223).
6. Курьянова Н.Х. Биологические свойства бактерий вида *Ornithobacterium rhinotracheale* – возбудителей орнитобактериоза птиц / Н.Х. Курьянова // Биологические науки. Фундаментальные исследования. — 2013. — №11.
7. Виноходов В.О. Синдром «опухшая голова» или введение в оториноларингологию птиц / В.О. Виноходов, С.О. Тяминова, А.А. Сухинин // Вопросы нормативно-правового регулирования в ветеринарии. — 2011. — №4.
8. Новикова О.Б. Актуальные и новые болезни птиц бактериальной этиологии / О.Б. Новикова, М.А. Павлова // Актуальные вопросы сельскохозяйственной биологии. — 2017. — №4 (6).
9. Громов И.Н. Орнитобактериоз птиц: клинико-морфологическое проявление, диагностика, лечение и профилактика / И.Н. Громов // Ветеринарное дело. — 2018. — №9.
10. Боряева Ю.А. Серологический мониторинг вируса гриппа птиц на территории Республики Мордовия / Ю.А. Боряева, Э.В. Родина, В.Н. Родин // Международный научно-исследовательский журнал. — 2021. — № 11-2 (113).

### Список литературы на английском языке / References in English

1. Semina A.N. Effektivnyye metody obnaruzhenija vozбудitelej respiratornyh boleznej v biologicheskom materiale ptits [Effective Methods for Detection of Respiratory Pathogens in Avian Biological Material] / A.N. Semina // International Veterinary Gazette. — 2021. — №1. [in Russian]

2. Novikova A.F. Izuchenie ornitobakterioza ptits v eksperimental'nyh uslovijah [Study of Avian Ornithobacteriosis in Experimental Conditions] / A.F. Novikova, O.B. Novikova, M.A. Pavlova // Efficient Livestock Production. — 2019. — №4 (152). [in Russian]
3. Tolipov R.A. Ornitobakterioz sel'skhozjajstvennoj ptitsy v promyshlennom ptitsevodstve Omskoj oblasti [Ornithobacteriosis of Farm Poultry in Industrial Poultry Farming in the Omsk Region] / R.A. Tolipov, N.P. Pokidanov // Bulletin of Omsk SAU. — 2019. — №3 (35). [in Russian]
4. Vahrusheva T.I. Patomorfologicheskaja diagnostika ornitobakterioza u dekorativnyh golubej [Pathomorphological Diagnosis of Ornithobacteriosis in Ornamental Pigeons] / T.I. Vahrusheva // Scientific Notes of the Kazan State Academy of Veterinary Medicine named after N.E. Baumen. — 2021. — Vol. 248 (4). [in Russian]
5. Hlyp D.N. Ornitobakterioz indeek [Ornithobacteriosis of Turkeys] / D.N. Hlyp // BIO. — 2019. — №4 (223). [in Russian]
6. Kur'janova N.H. Biologicheskie svojstva bakterij vida Ornithobakterium rhinotracheale – vozбудitelej ornitobakterioza ptits [Biological Properties of Bacteria of Ornithobakterium Rhinotracheale Species – Causative Agents of Avian Ornithobacteriosis] / N.H. Kur'janova // Biological Sciences. Fundamental Research. — 2013. — №11. [in Russian]
7. Vinohodov V.O. Sindrom «opuhshaja golova» ili vvedenie v otorinolaringologiju ptits [Swollen Head Syndrome or an Introduction to Avian Otorhinolaryngology] / V.O. Vinohodov, S.O. Tjainova, A.A. Suhinin // Regulatory Issues in Veterinary Medicine. — 2011. — №4. [in Russian]
8. Novikova O.B. Aktual'nye i novye bolezni ptits bakterial'noj etiologii [Current and Emerging Poultry Diseases of Bacterial Aetiology] / O.B. Novikova, M.A. Pavlova // Topical Issues of Agricultural Biology. — 2017. — №4 (6). [in Russian]
9. Gromov I.N. Ornitobakterioz ptits: kliniko-morfologicheskoe projavlenie, diagnostika, lechenie i profilaktika [Avian Ornithobacteriosis: Clinical and Morphological Manifestation, Diagnosis, Treatment and Prophylaxis] / I.N. Gromov // Veterinary Science. — 2018. — №9. [in Russian]
10. Borjaeva Ju.A. Serologicheskij monitoring virusa grippa ptits na territorii Respubliki Mordovija [Serological Monitoring of Avian Influenza Virus on the Territory of the Republic of Mordovia] / Ju.A. Borjaeva, E.V. Rodina, V.N. Rodin // International Research Journal. — 2021. — № 11-2 (113). [in Russian]