

АНАТОМИЯ ЧЕЛОВЕКА / HUMAN ANATOMY

DOI: <https://doi.org/10.23670/IRJ.2023.133.6>

ГЕНДЕРНЫЕ РАЗЛИЧИЯ ПАРАМЕТРОВ РОМБОВИДНОГО МОЗГА У ДЕТЕЙ ДЕВЯТИЛЕТНЕГО ВОЗРАСТА

Научная статья

Байбаков С.Е.¹, Бахарева Н.С.^{2,*}, Чигрин С.В.³, Григорович Р.А.⁴, Гордеева Е.К.⁵, Хромов Д.А.⁶, Чернышев И.А.⁷⁴ ORCID : 0000-0001-5740-571X;⁵ ORCID : 0000-0001-8114-5487;^{1, 2, 3, 4, 5, 6, 7} Кубанский государственный медицинский университет, Краснодар, Российская Федерация

* Корреспондирующий автор (bahareva_1955[at]mail.ru)

Аннотация

В ходе представленной работы было проведено изучение гендерных различий билатеральной асимметрии мозжечка.

Для исследования были использованы данные размеров длины червя мозжечка, полушарий мозжечка, моста, продолговатого мозга, высоты червя мозжечка, моста, продолговатого мозга на уровне верхней и нижней границы, полушарий мозжечка, ширины мозжечка, полушарий мозжечка. Исследования проводились посредством изучения архивных материалов, полученных с помощью метода магнитно-резонансной томографии.

Проведённый статистический анализ выявил гендерные различия в высоте левого полушария мозжечка и в высоте моста: высота левого полушария мозжечка у мальчиков оказалась на 4,45% больше, чему у девочек; высота моста больше на 6,4%.

По данным некоторых авторов у мужчин выявлены большие значения параметров мозжечка, чем у женщин. Разница размеров мозжечка мужчин и женщин объясняется разницей среднестатистических размеров черепа. По сведениям других авторов в результате исследований была установлена взаимосвязь длины тела и величины мозжечка. Если брать в пример исследования, которые проводились с помощью магнитно-резонансной томографии, то было установлено, что поперечный и правый продольный размеры мозжечка у мужчин характеризуется статистически достоверным преобладанием параметров в сравнении с женщинами. Результаты нашего исследования выявили гендерные различия в высоте левого полушария мозжечка и моста. Наибольшее значение показателя имели мальчики, что, в свою очередь, не противоречит результатам других исследований.

Таким образом, в результате данного исследования были установлены гендерные различия в размерах мозжечка и моста, а также наличие билатеральной асимметрии полушарий мозжечка у мальчиков девятилетнего возраста.

Ключевые слова: дети девятилетнего возраста, продолговатый мозг, мозжечок, мост, ромбовидный мозг, половые различия, возраст обследованных.

GENDER DIFFERENCES IN HINDBRAIN PARAMETERS IN NINE-YEAR-OLD CHILDREN

Research article

Baibakov S.Y.¹, Bakhareva N.S.^{2,*}, Chigrin S.V.³, Grigorovich R.A.⁴, Gordееva Y.K.⁵, Khromov D.A.⁶, Chernishev I.A.⁷⁴ ORCID : 0000-0001-5740-571X;⁵ ORCID : 0000-0001-8114-5487;^{1, 2, 3, 4, 5, 6, 7} Kuban State Medical University, Krasnodar, Russian Federation

* Corresponding author (bahareva_1955[at]mail.ru)

Abstract

The presented work examined gender differences in the bilateral asymmetry of the cerebellum.

Data on the dimensions of cerebellar vermis length, cerebellar hemispheres, bridge, medulla oblongata, cerebellar vermis height, bridge, medulla oblongata at upper and lower border level, cerebellar hemispheres, cerebellar width, and cerebellar hemispheres were used for the study. The research was carried out by examining archival materials obtained by magnetic resonance imaging.

A statistical analysis showed gender differences in the height of the left cerebellar hemisphere and the height of the bridge: the height of the left cerebellar hemisphere was 4.45% higher in boys than in girls; the height of the bridge was 6.4% higher.

According to some authors, males have been found to have larger cerebellar parameters than females. The difference in the size of the cerebellum between males and females is due to differences in the average skull size. According to other authors, research has established a correlation between body length and cerebellar size. Taking magnetic resonance imaging studies as an example, it was found that the transverse and right longitudinal dimensions of the cerebellum were statistically significantly more prevalent in males than in females. The results of our study indicated gender differences in the height of the left cerebellar hemisphere and the pons. Boys had the highest value of the index, which, in turn, did not contradict the results of other studies.

Thus, this study established gender differences in cerebellar and bridge size, as well as the presence of bilateral asymmetry of the cerebellar hemispheres in nine-year-old boys.

Keywords: nine-year-old children, medulla, cerebellum, bridge, hindbrain, gender differences, age of respondents.

Введение

По данным литературы, изучение ромбовидного мозга проводилось по большей части на трупном материале людей зрелого и пожилого возрастов. Опубликованные данные получены почти исключительно в судебно-медицинских лабораториях и отличаются фрагментарностью, а в ряде случаев и противоречивостью. Результаты исследований по проблеме гендерных особенностей билатеральной асимметрии мозжечка в зрелой и пожилой группах показали, что достоверные изменения наблюдались у пожилых лиц. Исследования проводились на трупах обоих полов в разных возрастных категориях, а другая часть материала была представлена в виде компьютерограмм. В качестве линейных показателей использовался индекс длины, ширины и высоты мозжечка. У мужчин установлены большие значения линейных размеров мозжечка [1]. Схожие результаты были получены при анализе параметров мозжечка в гендерном аспекте. У мужчин размеры мозжечка преобладали над таковыми у женщин. Данные отличия обусловлены расхождением среднестатистических показателей черепа [1].

В ряде исследований, связанных с изучением гендерных различий мозжечка и проведенных на трупах людей обоих полов, было установлено, что характер телосложения не влияет на морфометрические характеристики мозжечка [3]. Однако, в одной из работ, проведенной на большом морфологическом материале (340 трупов взрослых людей обоих полов), была выявлена взаимосвязь между длиной тела, конституциональным типом, половой принадлежностью и массой мозжечка [4]. По результатам другого исследования было установлено, что возрастные метаморфозы мозжечка характеризуется постепенным снижением значений толщины и массы коры. При этом у мужчин показатель имеет большее значение, чем у женщин [5]. К такому же выводу пришли и другие исследователи, изучавшие мозжечки мужчин и женщин в разных возрастных категориях [6].

В некоторых исследованиях прослеживаются определённые взаимосвязи между массой мозжечка и морфометрическими показателями мозгового отдела черепа у мужчин и женщин. В одной из таких работ материал был взят у 185 трупов людей обоих полов зрелого возраста, которые умерли от причин, не связанных с патологией головного мозга. В ходе вскрытия трупов проводились измерения длины и массы мозжечка. Было установлено, что увеличение размеров ширины черепа в выборке у мужчин сопровождается увеличением массы мозжечка [7].

В результате исследования, целью которого являлось нахождение взаимосвязи между характером телосложения и массой мозжечка, было установлено, что длина тела обратно пропорциональна массе мозжечка. Исследования проводились на 295 трупах людей обоих полов, которые умерли от причин, не связанных с патологией ЦНС. Было выяснено, что масса мозжечка в зависимости от типа телосложения меняется в незначительной степени. С увеличением возраста закономерность между массой мозжечка и длиной тела проявляется только у мужчин, при этом возрастное уменьшение массы мозжечка у мужчин зависит от длины тела [8].

В ряде работ, посвященных установлению изменений морфометрических показателей мозжечка в возрастном аспекте, было выяснено, что у мужчин изменения значений показателей в мозжечке начинаются раньше, чем у женщин, и имеют более выраженный характер. Исследования проводились на 300 трупах людей обоих полов, где при вскрытии осуществляли измерение краниометрических данных мозжечка [9].

В результате работ, проведенных по данным магнитно-резонансно-томографического исследования 52 человек (27 мужчин и 25 женщин), было установлено, что поперечный и правый продольный размеры мозжечка у мужчин оказались с явным статистическим преобладанием параметров в сравнении с показателями у женщин [10].

Однако в доступной литературе мы не обнаружили работ по гендерным различиям продолговатого мозга и моста, а также изучению структур, входящих в ромбовидный мозг с применением МРТ и в детском возрастном периоде, чему и посвящено наше исследование.

Методы и принципы исследования

Для ретроспективного исследования нами были использованы архивные данные, а именно результаты магнитно-резонансной томографии головы, которые позволяют судить о размерах червя мозжечка, моста, продолговатого мозга, мозжечка и его полушарий. Накопление, корректировка, систематизация исходной информации осуществлялись в электронных таблицах Microsoft Excel 2016. Статистический анализ проводился с использованием программы Statistica 10.0 (StatSoft Inc., США). Результаты считались статистически значимыми при $p < 0,05$.

Основные результаты

Полученные данные по исследуемым показателям мозжечка, продолговатого мозга, моста представлены в табл. 1, 2.

Таблица 1 - Морфометрические показатели мозжечка возрастной группы 9 лет

DOI: <https://doi.org/10.23670/IRJ.2023.133.6.1>

№ п/п	Исследуемые показатели		Статистические показатели размеров головного мозга у лиц разного пола					
			Мальчики			Девочки		
			M±m	Min	Max	M±m	Min	Max
1.	Длина червя мозжечка (мм)		53,4±0,7	45	60	52,6±0,9	43	60
2.	Высота червя мозжечка (мм)		41,7±1,1	32	65	42,1±0,7	36	48
3.	Длина полушарий	Пр.	57,4±0,8	48	67	57,2±0,9	48	67

	мозжечка (мм)	Лев.	57,4±0,8	48	107	57,5±0,9	15	63
4.	Ширина мозжечка (мм)		98,3±0,8	86	54	97,8±0,9	92	114,8
5.	Ширина полушарий мозжечка (мм)	Пр.	49,5±0,4	43	53	49,2±0,4	45	53
		Лев.	49,4±0,4	43	49	48,9±0,4	45	54
6.	Высота полушарий мозжечка (мм)	Пр.	42,5±0,5	37	49	41,1±0,6	35	47
		Лев.	42,7±0,6	36	51	40,8±0,5*	37	47

Примечание: звёздочкой, расположенной в верхней части ошибки среднего арифметического ($\pm t^*$), обозначены морфометрические показатели у девочек, достаточно отличающиеся от аналогичных параметров у мальчиков ($p < 0,05$)

Таблица 2 - Морфометрические показатели продолговатого мозга и моста возрастной группы 9 лет

DOI: <https://doi.org/10.23670/IRJ.2023.133.6.2>

№ п/п	Исследуемые показатели	Статистические показатели размеров головного мозга у лиц разного пола					
		Мальчики			Девочка		
		M±m	Min	Max	M±m	Min	Max
1.	Длина моста	21,1±0,3	18	25	20,4±0,3	17	23
2.	Высота моста	25±0,3	23	30	23,4±0,4*	20	28
3.	Длина продолговатого мозга	25,7±0,5	22	30	24,9±0,4	20	29
4.	Высота продолговатого мозга на уровне верхней границы	11,8±0,2	10	14	12,2±0,3	9	15
5.	Высота продолговатого мозга на уровне нижней границе	7,1±1,4	5	10	6,6±0,2	5	8

Примечание: звёздочкой, расположенной в верхней части ошибки среднего арифметического ($\pm t^*$), обозначены морфометрические показатели у девочек, достаточно отличающиеся от аналогичных параметров у мальчиков ($p < 0,05$)

Проведённый статистический анализ выявил гендерные различия в высоте левого полушария мозжечка и в высоте моста: высота левого полушария мозжечка у мальчиков оказалась на 4,45% больше, чему у девочек; высота моста больше на 6,4% (рис. 1,2).

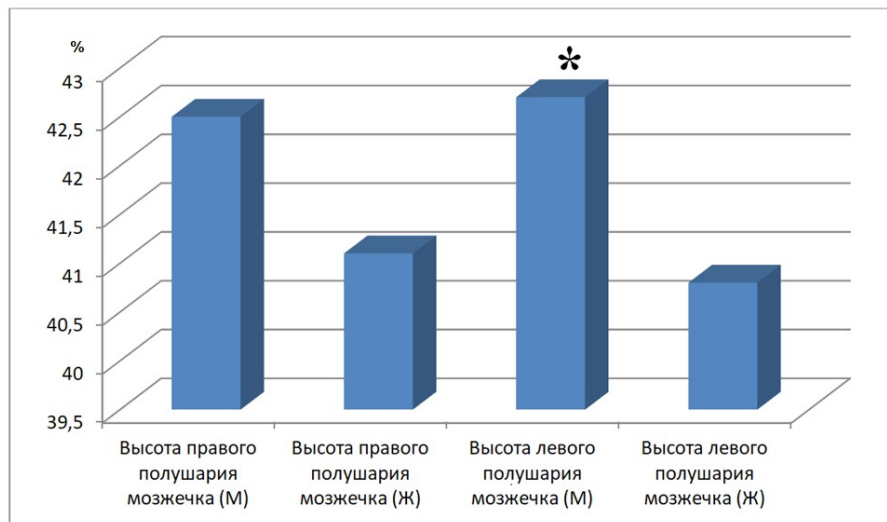


Рисунок 1 - Энцефалометрические показатели высоты полушарий мозжечка у девятилетних девочек и мальчиков
DOI: <https://doi.org/10.23670/IRJ.2023.133.6.3>

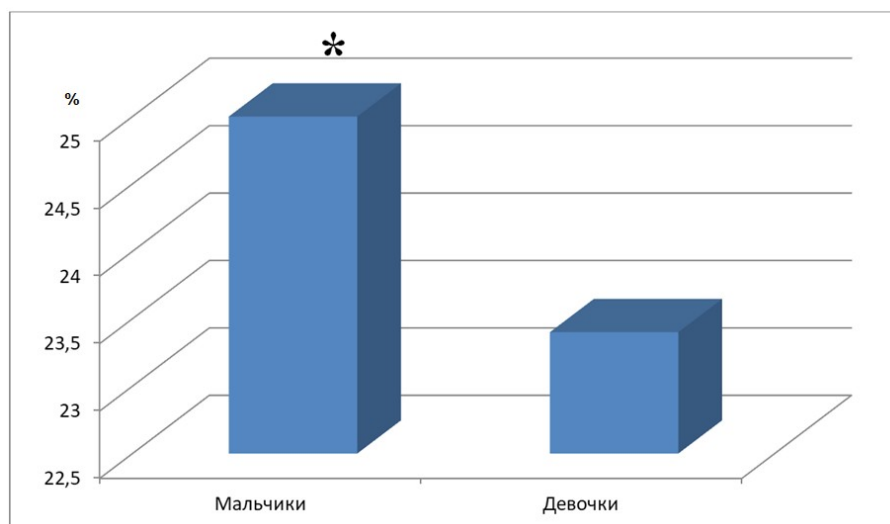


Рисунок 2 - Энцефалометрические показатели высота моста у девятилетних девочек и мальчиков
DOI: <https://doi.org/10.23670/IRJ.2023.133.6.4>

Обсуждение

В данной работе проводилось сравнение энцефалометрических показателей мозжечка и моста у девятилетних мальчиков и девочек. Вопрос гендерных различий в мозге до сих пор вызывает дискуссии в научном сообществе. На момент написания статьи иных достоверных сведений о гендерных различиях ромбовидного мозга у детей девятилетнего возраста представлено не было. Полученные нами результаты дополняют и перекликаются с другими исследованиями.

Так, по данным некоторых авторов у мужчин выявлены большие значения параметров мозжечка, чем у женщин. Разница размеров мозжечка мужчин и женщин объясняется половыми различиями размеров черепа [2]. По сведениям других авторов в результате исследований установлена взаимосвязь между длиной тела и параметрами мозжечка [4]. В результате исследований, которые проводились с помощью магнитно-резонансной томографии, установлено, что поперечный и правый продольный размеры мозжечка у мужчин характеризуется статистически достоверным преобладанием параметров в сравнении с женщинами [10].

В дополнение к имеющимся данным наше исследование демонстрирует гендерные различия в высоте левого полушария мозжечка и моста у детей. Более высокие показатели характерны для мальчиков, что, в свою очередь, не противоречит результатам других исследований.

Заключение

По результатам проведённого исследования установлены гендерные различия в размерах мозжечка и моста, а также наличие билатеральной асимметрии полушарий мозжечка у мальчиков девятилетнего возраста.

Конфликт интересов

Не указан.

Рецензия

Все статьи проходят рецензирование. Но рецензент или автор статьи предпочли не публиковать рецензию к этой статье в открытом доступе. Рецензия может быть предоставлена компетентным органам по запросу.

Conflict of Interest

None declared.

Review

All articles are peer-reviewed. But the reviewer or the author of the article chose not to publish a review of this article in the public domain. The review can be provided to the competent authorities upon request.

Список литературы / References

1. Хубутия Б.И. Морфологические особенности мозжечка человека [Электронный ресурс] / Б.И. Хубутия, С.В. Соловьёв // Рос. мед.-биол. вестн. им. акад. И.П. Павлова. — 2000. — URL: <https://cyberleninka.ru/article/n/morfologicheskie-osobennosti-mozzhechka-cheloveka/viewer>. (дата обращения: 18.11.21)
2. Соловьёв С.В. Среднестатистические показатели мозжечка у мужчин и женщин [Электронный ресурс] / С.В. Соловьёв // Успехи современного естествознания. — 2005. — URL: <https://s.natural-sciences.ru/pdf/2005/4/57.pdf>. (дата обращения: 18.11.22)
3. Степаненко А.Ю. Морфометрические показатели мозжечка с разным соматотипом [Электронный ресурс] / А.Ю. Степаненко // Актуальні проблеми сучасної медицини. — 2011. — URL: <https://cyberleninka.ru/article/n/morfometricheskie-pokazateli-mozzhechka-u-lyudey-s-raznym-somatotipom/viewer>. (дата обращения: 18.11.22)
4. Степаненко А.Ю. Зависимость массы мозжечка от длины тела у мужчин и женщин с разными типами телосложения [Электронный ресурс] / А.Ю. Степаненко, С.А. Куц // Світ Медицини Та Біології. — 2013. — URL: <https://www.elibrary.ru/item.asp?id=22025752>. (дата обращения: 18.11.22)
5. Бородулин Д.В. Закономерности постнатального морфогенеза мозжечка с мезокраниальной формой черепа и его анатомические параметры при алкогольной болезни [Электронный ресурс] / Д.В. Бородулин, А.А. Баландин, И.А. Баландина // Современные проблемы науки и образования. — 2015. — URL: <https://www.elibrary.ru/item.asp?id=25389708>. (дата обращения: 19.11.22)
6. Баландина И.А. Сравнительная органометрическая характеристика мозжечка у мужчин и женщин молодого и старческого возраста [Электронный ресурс] / И.А. Баландина, Л.М. Железнов, А.А. Баландин и др. // Успехи геронтологии. — 2016. — URL: <https://www.elibrary.ru/item.asp?id=27451511>. (дата обращения: 19.11.22)
7. Степаненко А.Ю. Влияние линейных размеров мозгового черепа на величину мозжечка человека [Электронный ресурс] / А.Ю. Степаненко // Вестник витебского государственного медицинского университета. — 2014. — URL: <https://www.elibrary.ru/item.asp?id=21769172>. (дата обращения: 19.11.22)
8. Степаненко А.Ю. Влияние антропометрических факторов на массу мозжечка человека и её возрастную динамику [Электронный ресурс] / А.Ю. Степаненко // Морфология. — 2014. — URL: <https://www.elibrary.ru/item.asp?id=21788619>. (дата обращения: 18.11.22)
9. Степаненко А.Ю. Динамика возрастных изменений макроанатомических показателей мозжечка человека [Электронный ресурс] / А.Ю. Степаненко // Світ Медицини Та Біології. — 2011. — URL: <https://www.elibrary.ru/item.asp?id=18108143>. (дата обращения: 19.11.22)
10. Баландин А.А. Морфологический портрет мозжечка человека во втором периоде зрелого возраста [Электронный ресурс] / А.А. Баландин, Л.М. Железнов, И.А. Баландина // Волгоградский научно-медицинский журнал. — 2021. — URL: <https://www.elibrary.ru/item.asp?id=46353529>. (дата обращения: 19.11.22)

Список литературы на английском языке / References in English

1. Xubutiya B.I. Morfologicheskie osobennosti mozzhechka cheloveka [Morphological Features of the Human Cerebellum] [Electronic source] / B.I. Xubutiya, S.V. Solov'yov // Ros. med.-biol. vestn. im. akad. I.P. Pavlov. — 2000. — URL: <https://cyberleninka.ru/article/n/morfologicheskie-osobennosti-mozzhechka-cheloveka/viewer>. (accessed: 18.11.21) [in Russian]
2. Solov'yov S.V. Srednestaticheskieskie pokazateli mozzhechka u muzhchin i zhenshhin [The Average Indicators of the Cerebellum in Men and Women] [Electronic source] / S.V. Solov'yov // Successes of modern natural science. — 2005. — URL: <https://s.natural-sciences.ru/pdf/2005/4/57.pdf>. (accessed: 18.11.22) [in Russian]
3. Stepanenko A.Yu. Morfometricheskie pokazateli mozzhechka s razny'm somatotipom [Morphometric Parameters of the Cerebellum with Different Somatotypes] [Electronic source] / A.Yu. Stepanenko // Actual problems of modern medicine. — 2011. — URL: <https://cyberleninka.ru/article/n/morfometricheskie-pokazateli-mozzhechka-u-lyudey-s-raznym-somatotipom/viewer>. (accessed: 18.11.22) [in Russian]
4. Stepanenko A.Yu. Zavisimost' massy' mozzhechka ot dliny' tela u muzhchin i zhenshhin s razny'mi tipami teloslozheniya [Dependence of the Mass of the Cerebellum on Body Length in Men and Women with Different Body Types] [Electronic source] / A.Yu. Stepanenko, S.A. Kushh // The World Of Medicine And Biology. — 2013. — URL: <https://www.elibrary.ru/item.asp?id=22025752>. (accessed: 18.11.22) [in Russian]
5. Borodulin D.V. Zakonomernosti postnatal'nogo morfogeneza mozzhechka s mezokranial'noj formoj cherepa i ego anatomicheskieskie parametry' pri alkohol'noj bolezni [Patterns of Postnatal Morphogenesis of the Cerebellum with a Mesocranial Skull Shape and its Anatomical Parameters in Alcoholic Disease] [Electronic source] / D.V. Borodulin, A.A. Balandin, I.A. Balandina // Modern problems of science and education. — 2015. — URL: <https://www.elibrary.ru/item.asp?id=25389708>. (accessed: 19.11.22) [in Russian]

6. Balandina I.A. Sravnitel'naya organometricheskaya xarakteristika mozzhechka u muzhchin i zhenshin molodogo i starchyego vozrasta [Comparative Organometric Characteristics of the Cerebellum in Men and Women of Young and Senile Age] [Electronic source] / I.A. Balandina, L.M. Zheleznov, A.A. Balandin et al. // Successes of gerontology. — 2016. — URL: <https://www.elibrary.ru/item.asp?id=27451511>. (accessed: 19.11.22) [in Russian]

7. Stepanenko A.Yu. Vliyanie linejny'x razmerov mozgovogo cherepa na velichinu mozzhechka cheloveka [Influence of the Linear Dimensions of the Brain Skull on the Size of the Human Cerebellum] [Electronic source] / A.Yu. Stepanenko // Bulletin of the Vitebsk State Medical University. — 2014. — URL: <https://www.elibrary.ru/item.asp?id=21769172>. (accessed: 19.11.22) [in Russian]

8. Stepanenko A.Yu. Vliyanie antropometricheskix faktorov na massu mozzhechka cheloveka i eyo vozrastnuyu dinamiku [Influence of Anthropometric Factors on the Mass of the Human Cerebellum and its Age-related Dynamics] [Electronic source] / A.Yu. Stepanenko // Morphology. — 2014. — URL: <https://www.elibrary.ru/item.asp?id=21788619>. (accessed: 18.11.22) [in Russian]

9. Stepanenko A.Yu. Dinamika vozrastny'x izmenenij makroanatomicheskix pokazatelej mozzhechka cheloveka [Dynamics of Age-related Changes in Macroanatomical Parameters of the Human Cerebellum] [Electronic source] / A.Yu. Stepanenko // The World Of Medicine And Biology. — 2011. — URL: <https://www.elibrary.ru/item.asp?id=18108143>. (accessed: 19.11.22) [in Russian]

10. Balandin A.A. Morfologicheskij portret mozzhechka cheloveka vo vtorom periode zrelogo vozrasta [Morphological Portrait of the Human Cerebellum in the Second Period of Adulthood] [Electronic source] / A.A. Balandin, L.M. Zheleznov, I.A. Balandina // Volgograd Scientific and Medical Journal. — 2021. — URL: <https://www.elibrary.ru/item.asp?id=46353529>. (accessed: 19.11.22) [in Russian]