



НЕЙРОХИРУРГИЯ/NEUROSURGERY

DOI: <https://doi.org/10.60797/IRJ.2026.167.11> EDN: RTXKVI

ДИНАМИКА ЭНЦЕФАЛОМЕТРИЧЕСКИХ ПАРАМЕТРОВ РОМБОВИДНОГО МОЗГА У МАЛЬЧИКОВ ПОДРОСТКОВОГО ВОЗРАСТНОГО ПЕРИОДА

Научная статья

Байбаков С.Е.¹, Бахарева Н.С.², Лифенко К.О.^{3,*}, Шанявский С.А.⁴, Гордеева Е.К.⁵, Яковлева Е.В.⁶, Хемешок Д.А.⁷, Авакимян С.Б.⁸, Бараева Л.М.⁹, Тухватуллин Д.Р.¹⁰^{1, 2, 3, 4, 5, 6, 7, 8, 9, 10} Кубанский государственный медицинский университет, Краснодар, Российская Федерация

* Корреспондирующий автор (lifenkoksma1a0[at]gmail.com)

Предложена: 07.03.2026; Принята: 23.04.2026; Опубликовано: 18.05.2026

Аннотация

Цель исследования — изучение динамики энцефалометрических параметров ромбовидного мозга у мальчиков подросткового возрастного периода.

Дефицит нормативных данных о морфогенезе структур ромбовидного мозга у мальчиков ограничивает возможности лучевой диагностики дизонтогенетических нейropsychиатрических расстройств, дебютирующих в подростковом возрасте. Разработка энцефалометрических критериев развития ромбовидного мозга позволит дифференцировать морфологические предикторы патологии и уточнить границы возрастной «нормы».

Проведен ретроспективный анализ МР-томограмм 120 мальчиков подросткового возраста (13–16 лет) без патологии ЦНС (по 30 человек в каждой возрастной группе). Проанализировано 11 морфометрических показателей варолиева моста, продолговатого мозга и мозжечка. Оценка динамики осуществлялась на основе расчета коэффициента прироста (W_c , %) по методике Шмальгаузена.

Для мальчиков подросткового возраста была сформирована модель нейроморфогенеза ромбовидного мозга в виде параболической кривой с пиком преобразований в 14–15 лет («критическое звено» морфогенетической пластичности). Установлено, что для этого периода характерна синхронизированная реорганизация цереbellарных и стволовых структур в виде инверсии высоты моста (отрицательный прирост -25,9% с последующей инверсией до +36,2% к 16 годам). Также выявлено уменьшение ширины мозжечка (на -3,4%) и его левой гемисферы (на -4,4%), что представляет актуальность в дальнейшем изучении асимметрической изменчивости структур задней черепной ямки. Представленная динамика интерпретируется как нейроанатомическое отражение активного синаптического прунинга и интенсивной миелинизации понто-цереbellарных трактов, сопровождающихся транзиторным уменьшением объема серого вещества.

Дискретный характер динамики созревания ромбовидного мозга у мальчиков проявляет морфометрический параллелизм с развитием больших полушарий. Установленные закономерности прироста параметров могут использоваться в детской рентгенологии как объективные критерии нормального нейроразвития ромбовидного мозга.

Ключевые слова: ромбовидный мозг, мальчики, энцефалометрические показатели, подростковый возраст, синаптический прунинг.

CHANGES IN ENCEPHALOMETRIC PARAMETERS OF THE RHOMBENCEPHALON IN TEENAGE BOYS

Research article

Baibakov S.Y.¹, Bakhareva N.S.², Lifenko K.O.^{3,*}, Shanyavskii S.A.⁴, Gordееva Y.K.⁵, Yakovleva Y.V.⁶, Hemeshok D.A.⁷, Avakimyan S.B.⁸, Baraeva L.M.⁹, Tikhvatullin D.R.¹⁰^{1, 2, 3, 4, 5, 6, 7, 8, 9, 10} Kuban State Medical University, Krasnodar, Russian Federation

* Corresponding author (lifenkoksma1a0[at]gmail.com)

Suggested: 07.03.2026; Accepted: 23.04.2026; Published: 18.05.2026

Abstract

The aim of the study is to examine the dynamics of encephalometric parameters of the rhombencephalon in teenage boys.

The lack of normative data on the morphogenesis of rhombencephalon structures in boys limits the scope of radiological diagnosis of dysontogenetic neuropsychiatric disorders that debut in adolescence. The development of encephalometric criteria for rhombencephalon development will make it possible to differentiate morphological predictors of pathology and to clarify the boundaries of age-related "norm".

A retrospective analysis was conducted of MRI scans from 120 teenage boys (aged 13–16 years) with no central nervous system pathology (30 subjects in each age group). 11 morphometric parameters of the pons, medulla oblongata and cerebellum were analysed. Dynamic changes were evaluated based on the calculation of the growth coefficient (W_c , %) using Schmalhausen's method.

For teenage boys, a model of rhombencephalon neurogenesis was developed in the form of a parabolic curve, with the peak of changes occurring at 14–15 years of age (the "critical phase" of morphogenetic plasticity). It was established that this period is characterised by synchronised reorganisation of cerebellar and brainstem structures in the form of an inversion in the height of the pons (a negative increase of -25.9%, followed by an inversion to +36.2% by the age of 16). A reduction in the width of the cerebellum (by -3.4%) and its left hemisphere (by -4.4%) was also identified, which is of relevance for further

study of the asymmetric variability of structures in the posterior cranial fossa. The presented dynamics are interpreted as a neuroanatomical reflection of active synaptic pruning and intensive myelination of the pontocerebellar tracts, accompanied by a transient reduction in grey matter volume.

The discrete nature of the rhombencephalon growth dynamics in boys shows morphometric parallels with the development of the cerebral hemispheres. The established patterns of parameter growth can be used in paediatric radiology as objective criteria for the normal neurodevelopment of the rhombencephalon.

Keywords: rhombencephalon, boys, cephalometric parameters, adolescence, synaptic pruning.

Введение

Большинство существующих в детской нейрорентгенологии исследований нуждаются в уточнении с учетом полового диморфизма и дискретных возрастных промежутков подросткового возрастного периода [1], [2]. Представленные в прикладной лучевой диагностике магнитно-резонансные (МР) нормы морфометрии ромбовидного мозга (стволовых и церебеллярных структур) базируются преимущественно на усредненных выборках, объединяющих широкие возрастные диапазоны без учета хронофизиологических интервалов полового созревания [3]. Отмечено, что данный подход нивелирует влияние пубертатного гормонального статуса на траектории роста белого вещества, которое, по данным лонгитюдных исследований, у мальчиков достигает пиковых значений в объемах в среднем на 1,5–2 года позже, чем в аналогичных сравниваемых выборках девочек [4], [5].

Актуальность изучения вариантной нейроанатомии ромбовидного мозга у мальчиков обусловлена высокой распространенностью в популяции детей подросткового возраста манифестирующих нейropsychиатрических расстройств, с доказанным дизонтогенетическим компонентом структур ствола и мозжечка [6], [7]. Так, сообщается, что расстройства аутистического спектра и синдром дефицита внимания и гиперактивности, диагностируемые у мальчиков в 3–4 раза чаще, чем у девочек и ассоциированы с гипоплазией червя мозжечка или изменениями линейных размеров покрывки моста [6], [7], [8]. Однако верификация морфологических маркеров психоневрологической патологии невозможна без сопоставления с данными «нормы», учитывающими половозрастную динамику параметров ромбовидного мозга у здоровых мальчиков подростков [3], [4], [9].

Необходимость дифференцированного подхода к морфометрии у мальчиков-подростков предопределяется и нейробиологическими особенностями в ходе онтогенеза. Так, андрогены модулируют активность роста и пролиферации олигодендроглии, а также процессы миелинизации локальных проводящих путей [1], [2], [5]. Кроме того, критичный для когнитивного созревания синаптический прунинг в церебеллярных и понто-кортикальных трактах у мальчиков в подростковом возрасте протекает с отличной от девочек динамикой, что требует дифференцированной оценки линейных и объемных показателей [1], [2]. Недостаточность исследований, методология которых предусматривает сегрегацию энцефалометрических стандартов для ромбовидного мозга по полу и хронологическим интервалам подросткового возраста существенно ограничивает возможности объективной оценки морфологической зрелости структур задней черепной ямки [9]. Таким образом, систематизация данных о динамике энцефалометрических показателей структур ромбовидного мозга у мальчиков подросткового возраста представляет собой актуальное направление в нейрорадиологии, необходимое для установления границ многовариантной морфологической нормы [10]. Целью данного исследования является изучение динамики энцефалометрических параметров ромбовидного мозга у мальчиков подросткового возрастного периода.

Методы и принципы исследования

Был произведен ретроспективный анализ материалов МР-томограмм (томографы Leona 6400 и Immtop с силой поля 0,15 Тл и 0,23 Тл соответственно) головного мозга 120 мальчиков (30 мальчиков для каждой возрастной подгруппы) 13–16 лет. В исследование были включены дети, у которых не были диагностированы органические заболевания ЦНС, психические и поведенческие нарушения. Анализ осуществлялся по следующим энцефалометрическим:

- 1) длина моста (мм);
- 2) высота моста (мм);
- 3) длина продолговатого мозга (мм);
- 4) высота продолговатого мозга на уровне верхней границы (мм);
- 5) высота продолговатого мозга на уровне нижней границы (мм);
- 6) длина червя мозжечка (мм);
- 7) высота червя мозжечка (мм);
- 8) длина полушарий мозжечка (мм);
- 9) ширина мозжечка (мм);
- 10) ширина полушарий мозжечка (мм);
- 11) высота полушарий мозжечка (мм).

При нейровизуализации использовались импульсные последовательности T1- и T2-ВИ для сагиттальной и аксиальной плоскости, T2-ВИ — для фронтальной. Выявление динамических изменений в ходе сопоставления исследуемых групп проводилось на основе расчета коэффициента прироста (W_c , %) по методике Шмальгаузена. Соответствие морфометрических параметров ромбовидного мозга нормальному распределению устанавливалось посредством критерия Колмогорова-Смирнова. Накопление и численная обработка данных осуществлялась с применением программы Microsoft Excel 2016 (Microsoft Corp., США). Статистический анализ проводился в программе Statistica 12.0 (StatSoft Inc., США). Результаты оценивались с помощью параметрического критерия t-Стьюдента считались статистически значимыми при $p < 0,05$.

Основные результаты

При проведении статистического анализа возрастных групп мальчиков нами была определена модель морфогенеза с наибольшим количеством статистически значимых изменений во всех рассматриваемых возрастных интервалах с чередованием приращения и уменьшения линейных размеров (см. таб. 1). В группе мальчиков 13–14-ти лет наблюдалась «разноскоростная» динамика. Так, на фоне преобладания положительной динамики ствловых структур, для мозжечка и его левой гемисферы отмечалось уменьшение их ширины на 3,4% и 4,4% соответственно. В группе детей 14–15 лет, наблюдалась аналогичная динамика в виде преобладания положительных результатов, за исключением высоты моста, которая демонстрировала атипичность в виде уменьшения параметра на 25,9%. При анализе энцефалометрических тенденций у мальчиков 15–16-ти лет установлено, что практически все рассматриваемые параметры характеризовались отрицательным приростом линейных размеров, кроме высоты моста (увеличение составило 36,2%).

Таблица 1 - Обобщение данных по возрастной динамике энцефалометрических показателей ромбовидного мозга у мальчиков подросткового возрастного периода

DOI: <https://doi.org/10.60797/IRJ.2026.167.11.1>

Исследуемый показатель:	13/14 лет	14/15 лет	15/16 лет	Характеристика прироста
Длина моста	14,6*±2,5	4,9±2,1	-11,1*±1,6	↑↓
Высота моста	-0,6±1,5	-25,9*±10,2	36,2*±1,5	↓↑
Длина продолговатого мозга	8,5*±2,4	4,3*±2,1	-12,7±2,3	↑↑-
Высота прод. мозга (верх. граница)	0,85±2,1	5,3*±0,7	-19,9±1,6	-↑-
Высота прод. мозга (нижн. граница)	8,5*±1,7	25,03*±7,1	-23,6±1,2	-↑-
Длина червя мозжечка	3,6*±0,4	9,4*±3,2	-7,6*±3,3	↑↑↓
Высота червя мозжечка	5,8*±0,5	34,8*±2,5	-25,1*±3,1	↑↑↓
Длина полушарий мозжечка_Пр.	0,6±0,1	17,7*±3,2	-9,7*±2,2	-↑↓
Длина полушарий мозжечка_Лев.	-0,95±0,2	20,1*±4,3	-8,1*±3,2	-↑↓
Ширина мозжечка	-3,4*±0,7	14,5*±6,2	-8,4*±2,2	↓↑↓
Ширина полушарий мозжечка_Пр.	-2,5±0,6	16,3*±3,9	-5,1*±0,75	--↓
Ширина полушарий мозжечка_Лев.	-4,4*±2,1	10,5*±4,4	-9,5*±3,4	↓↑↓
Высота полушарий мозжечка_Пр.	5,2*±2,5	0,3±0,1	-4,2*±2,2	↑↓
Высота полушарий мозжечка_Лев.	7,8±2,3	4,8*±3,5	1,8±0,9	-↑-

Примечание: ± возрастных различий - W_s , %; знаком «*» в ячейках таблицы обозначены статистически значимые для возрастной динамики показатели мальчиков; в последнем столбце символ «↑» - характеризует положительную динамику для показателя с течением возраста; символ «↓» - характеризует отрицательную динамику; символ «-» обозначает отсутствие статистически достоверной динамики

Обсуждение

Анализ возрастной динамики структур ромбовидного мозга у мальчиков подросткового периода выявил выраженную нелинейность нейроморфогенеза, характеризующуюся дискретностью фаз активного прироста и относительной стабилизации параметров (см. рис. 1) [4]. Так, разнонаправленная модель созревания структур ромбовидного мозга для мальчиков 13–14-ти лет демонстрирует процессы стабилизации нейропилия коры мозжечка, для которой уменьшение линейных размеров может свидетельствовать об активности синаптического прунинга, а преобладание по ширине левого полушария мозжечка представляет дальнейший интерес в изучении вариантной билатеральной асимметрии [1], [2]. Наибольшее количество статистически значимых изменений

энцефалометрических показателей приходится на возрастную группу 14–15-ти лет, что было определено нами как «критическое звено» морфогенетической пластичности, характеризующейся синхронизированной реорганизацией структур ромбовидного мозга [5], [11]. Отрицательный прирост в группе сравнения 15–16-ти лет, вероятно, соответствует стабилизации морфогенеза и формированию дефинитивной модели ромбовидного мозга [9], [12]. Представленные изменения согласуются с существующими данными о пиках наиболее интенсивных структурных трансформациях в концепциях нормального нейроразвития ребенка [1], [2], [4].

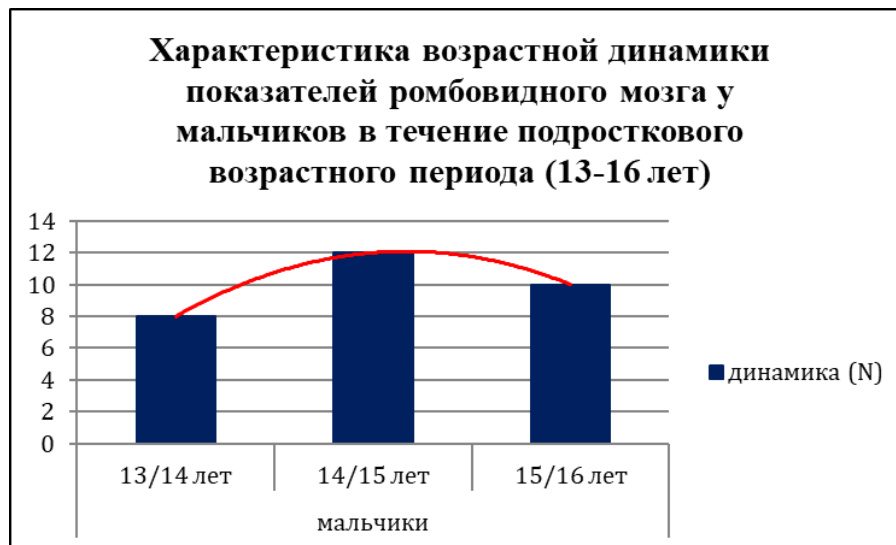


Рисунок 1 - Нелинейная (параболическая) характеристика динамики церебральных параметров у мальчиков в течение подросткового возрастного периода
DOI: <https://doi.org/10.60797/IRJ.2026.167.11.2>

Примечание: 13–16 лет; числа на горизонтальной оси обозначают суммарное количество статистически значимых различий в трёх рассматриваемых возрастных промежутках

Стоит отметить, что развитие церебеллярных и стволовых показателей у мальчиков носит дискретный характер, аналогичный морфогенезу больших полушарий [3], [4]. Установленные нами чередования прироста и уменьшения линейных размеров обусловлены активной элиминацией избыточных синаптических контактов и уплотнением локальных кортико-понтно-церебеллярных проводящих путей на гистологическом уровне, что при нейровизуализации соответствует транзиторному уменьшению объёма серого вещества на фоне роста белого [1], [2]. Таким образом, выявленная пластичность морфометрических параметров ромбовидного мозга у мальчиков подросткового возраста подчеркивает адаптивный характер реорганизации мозга в течение пубертатного периода, что обосновывает необходимость создания половозрастных нормативов, дифференцированных не только по антропометрическим характеристикам подростков, но и по степеням морфогенетической стабильности и зрелости энцефалометрических параметров [5], [10].

Заключение

Морфогенез структур ромбовидного мозга у мальчиков 13–16 лет соответствует параболической зависимости с пиком преобразований в 14–15 лет. Этот период определен как «критическое звено» морфогенетической пластичности. Наиболее выраженная динамика выявлена для высоты моста (уменьшение прироста на 25,9% к 15 годам, и увеличение до 36,2% к 16). Изменение ширины мозжечка и его левой гемисферы (снижение на 3,4 и 4,4% соответственно), вероятно, отражает процессы локального синаптического прунинга и миелинизации проводящих путей, что представляет актуальность в изучении билатеральной асимметрической изменчивости. Установленные закономерности служат объективными критериями «нормы» при диагностике дизонтогенетических нейропсихиатрических заболеваний. Тем не менее, ретроспективный характер исследования ограничивает оценку гормонального профиля у подростков, в связи с чем необходимо дальнейшее изучение взаимосвязи нейроразвития со стадиями полового созревания при нейровизуализации ромбовидного мозга.

Конфликт интересов

Не указан.

Conflict of Interest

None declared.

Рецензия

Все статьи проходят рецензирование. Но рецензент или автор статьи предпочли не публиковать рецензию к этой статье в открытом доступе. Рецензия может быть предоставлена компетентным органам по запросу.

Review

All articles are peer-reviewed. But the reviewer or the author of the article chose not to publish a review of this article in the public domain. The review can be provided to the competent authorities upon request.

**Список литературы / References**

1. Kaczurkin A.N. Sex differences in the developing brain: insights from multimodal neuroimaging / A.N. Kaczurkin, A. Raznahan, T.D. Satterthwaite // *Neuropsychopharmacology*. — 2019. — Vol. 44. — № 1. — P. 71–85.
2. Lenroot R.K. Sex differences in the adolescent brain / R.K. Lenroot, J.N. Giedd // *Brain and Cognition*. — 2010. — Vol. 72. — № 1. — P. 46–55.
3. Brain Development Cooperative Group. Total and regional brain volumes in a population-based normative sample from 4 to 18 years: the NIH MRI study of normal brain development // *Cerebral Cortex*. — 2012. — Vol. 22. — № 1. — P. 1–12.
4. Mills K.L. Structural brain development between childhood and adulthood: convergence across four longitudinal samples / K.L. Mills, A.-L. Goddings, M.M. Herting [et al.] // *NeuroImage*. — 2016. — Vol. 141. — P. 273–281.
5. Gottschewsky N. Menarche, pubertal timing and the brain: female-specific patterns of brain maturation beyond age-related development / N. Gottschewsky, D. Kraft, T. Kaufmann // *Biology of Sex Differences*. — 2024. — Vol. 15. — Art. № 25.
6. Hsu C.J. The microstructural change of the brain and its clinical severity association in pediatric Tourette syndrome patients / C.J. Hsu, L.C. Wong, H.P. Wang [et al.] // *Journal of Neurodevelopmental Disorders*. — 2023. — Vol. 15. — Art. № 34.
7. Greven C.U. Developmentally stable whole-brain volume reductions and developmentally sensitive caudate and putamen volume alterations in those with attention-deficit/hyperactivity disorder and their unaffected siblings / C.U. Greven, J. Bralten, M. Mennes [et al.] // *JAMA Psychiatry*. — 2015. — Vol. 72. — № 5. — P. 490–499.
8. Doucet G.E. Person-Based Brain Morphometric Similarity is Heritable and Correlates With Biological Features / G.E. Doucet, D.A. Moser, A. Rodrigue [et al.] // *Cerebral Cortex*. — 2019. — Vol. 29. — № 2. — P. 852–862.
9. Mills K.L. Inter-individual variability in structural brain development from late childhood to young adulthood / Mills K.L., Siegmund K.D., Tamnes C.K. [et al.] // *NeuroImage*. — 2021. — Vol. 242. — Art. № 118450.
10. Байбаков С.Е. Динамика энцефалометрических параметров полушарий головного мозга у мальчиков подросткового возрастного периода / С.Е. Байбаков, Н.С. Бахарева, А.Ю. Туровая [и др.] // *Международный научно-исследовательский журнал*. — 2025. — № 12 (162).
11. Metwally M.I. Neuroanatomical MRI study: reference values for the measurements of brainstem, cerebellar vermis, and peduncles / M.I. Metwally, M.A.A. Basha, G.A. AbdelHamid [et al.] // *British Journal of Radiology*. — 2021. — Vol. 94. — № 1120. — Art. № 20201353. — DOI: 10.1259/bjr.20201353.
12. Баландин А.А. Параметры площади ствола мозга человека в разном возрасте / А.А. Баландин, И.А. Баландина, Г.С. Юрушбаева // *Оренбургский медицинский вестник*. — 2023. — Т. XI. — № 2 (42). — С. 41–45.

Список литературы на английском языке / References in English

1. Kaczurkin A.N. Sex differences in the developing brain: insights from multimodal neuroimaging / A.N. Kaczurkin, A. Raznahan, T.D. Satterthwaite // *Neuropsychopharmacology*. — 2019. — Vol. 44. — № 1. — P. 71–85.
2. Lenroot R.K. Sex differences in the adolescent brain / R.K. Lenroot, J.N. Giedd // *Brain and Cognition*. — 2010. — Vol. 72. — № 1. — P. 46–55.
3. Brain Development Cooperative Group. Total and regional brain volumes in a population-based normative sample from 4 to 18 years: the NIH MRI study of normal brain development // *Cerebral Cortex*. — 2012. — Vol. 22. — № 1. — P. 1–12.
4. Mills K.L. Structural brain development between childhood and adulthood: convergence across four longitudinal samples / K.L. Mills, A.-L. Goddings, M.M. Herting [et al.] // *NeuroImage*. — 2016. — Vol. 141. — P. 273–281.
5. Gottschewsky N. Menarche, pubertal timing and the brain: female-specific patterns of brain maturation beyond age-related development / N. Gottschewsky, D. Kraft, T. Kaufmann // *Biology of Sex Differences*. — 2024. — Vol. 15. — Art. № 25.
6. Hsu C.J. The microstructural change of the brain and its clinical severity association in pediatric Tourette syndrome patients / C.J. Hsu, L.C. Wong, H.P. Wang [et al.] // *Journal of Neurodevelopmental Disorders*. — 2023. — Vol. 15. — Art. № 34.
7. Greven C.U. Developmentally stable whole-brain volume reductions and developmentally sensitive caudate and putamen volume alterations in those with attention-deficit/hyperactivity disorder and their unaffected siblings / C.U. Greven, J. Bralten, M. Mennes [et al.] // *JAMA Psychiatry*. — 2015. — Vol. 72. — № 5. — P. 490–499.
8. Doucet G.E. Person-Based Brain Morphometric Similarity is Heritable and Correlates With Biological Features / G.E. Doucet, D.A. Moser, A. Rodrigue [et al.] // *Cerebral Cortex*. — 2019. — Vol. 29. — № 2. — P. 852–862.
9. Mills K.L. Inter-individual variability in structural brain development from late childhood to young adulthood / Mills K.L., Siegmund K.D., Tamnes C.K. [et al.] // *NeuroImage*. — 2021. — Vol. 242. — Art. № 118450.
10. Bajbakov S.E. Dinamika jencefalometricheskikh parametrov polusharij golovnogo mozga u mal'chikov podrostkovogo vozrastnogo perioda [Dynamics of encephalometric parameters of the cerebral hemispheres in adolescent boys] / S.E. Bajbakov, N.S. Bahareva, A.Ju. Turovaya [et al.] // *Mezhdunarodnyj Nauchno-Issledovatel'skij Zhurnal [International Research Journal]*. — 2025. — № 12 (162). [in Russian]
11. Metwally M.I. Neuroanatomical MRI study: reference values for the measurements of brainstem, cerebellar vermis, and peduncles / M.I. Metwally, M.A.A. Basha, G.A. AbdelHamid [et al.] // *British Journal of Radiology*. — 2021. — Vol. 94. — № 1120. — Art. № 20201353. — DOI: 10.1259/bjr.20201353.
12. Balandin A.A. Parametry ploshchadi stvola mozga cheloveka v raznom vozraste [Parameters of the human brainstem area at different ages] / A.A. Balandin, I.A. Balandina, G.S. Yurushbaeva // *Orenburgskii meditsinskii vestnik [Orenburg Medical Bulletin]*. — 2023. — Vol. XI. — № 2 (42). — P. 41–45. [in Russian]