



АКУШЕРСТВО И ГИНЕКОЛОГИЯ/OBSTETRICS AND GYNECOLOGY

DOI: <https://doi.org/10.60797/IRJ.2026.167.8> EDN: BHGOZH

ОПЫТ ОРГАНОСОХРАНЯЮЩЕГО ЛЕЧЕНИЯ ШЕЕЧНОЙ БЕРЕМЕННОСТИ

Научная статья

Малушко А.В.¹, Щедрина И.Д.^{2,*}, Алексеев С.М.³, Фаткуллина И.Б.⁴, Зулкарнеева Э.М.⁵, Зиганшин А.М.⁶, Назарикова Н.В.⁷, Суворина О.В.⁸, Силакова В.Р.⁹, Розанова А.В.¹⁰

¹ ORCID : 0000-0002-4460-9075;² ORCID : 0000-0003-0062-1256;⁴ ORCID : 0000-0001-5723-2062;⁶ ORCID : 0000-0001-5474-1080;⁹ ORCID : 0009-0009-0390-7525;¹⁰ ORCID : 0009-0008-7596-365X;^{1, 2, 3, 7, 8, 10} Ленинградская областная клиническая больница, Санкт-Петербург, Российская Федерация⁴ Республиканский клинический перинатальный центр, Уфа, Российская Федерация^{5, 6} Башкирский государственный медицинский университет, Уфа, Российская Федерация⁹ Первый Московский государственный медицинский университет имени И.М. Сеченова, Москва, Российская Федерация

* Корреспондирующий автор (forgottenz[at]mail.ru)

Предложена: 28.02.2026; Принята: 23.04.2026; Опубликовано: 18.05.2026

Аннотация

Цель: практическое подтверждение опыта проведения органосохраняющего лечения у пациенток с редкой формой внематочной (шеечной беременностью) и сохранение репродуктивного здоровья, определение диагностики и тактике лечения у пациенток с шеечной беременностью.

Материалы и методы: В статье представлен клинический случай по ведению пациентки с внематочной (шеечной) беременностью. Своевременной диагностикой на раннем сроке, использование комбинированного лечения: селективная временная эмболизация маточных артерий с последующим проведением гистероскопии с вакуум-аспирацией плодного яйца.

Заключение: Своевременная диагностика на раннем сроке беременности, маршрутизация пациенток в стационары третьего уровня, применение комбинированного лечения селективной временной эмболизации маточных артерий с последующим проведением гистероскопии с вакуум-аспирацией плодного яйца. Данная тактика демонстрирует свою эффективность и позволяет полностью эвакуировать плодное яйцо с минимальной кровопотерей.

Ключевые слова: внематочная беременность, шеечная беременность, селективная временная эмболизация маточных артерий, гистероскопия, органосохраняющее лечение.

EXPERIENCE WITH ORGAN-PRESERVING TREATMENT OF CERVICAL PREGNANCY

Research article

Malushko A.V.¹, Shchedrina I.D.^{2,*}, Alekseev S.M.³, Fatkullina I.B.⁴, Zulkarneeva E.M.⁵, Ziganshin A.M.⁶, Nazarikova N.V.⁷, Suvorina O.V.⁸, Silakova V.R.⁹, Rozanova A.V.¹⁰

¹ ORCID : 0000-0002-4460-9075;² ORCID : 0000-0003-0062-1256;⁴ ORCID : 0000-0001-5723-2062;⁶ ORCID : 0000-0001-5474-1080;⁹ ORCID : 0009-0009-0390-7525;¹⁰ ORCID : 0009-0008-7596-365X;^{1, 2, 3, 7, 8, 10} Leningrad Regional Clinical Hospital, Saint-Petersburg, Russian Federation⁴ Republican Clinical Perinatal Center, Ufa, Russian Federation^{5, 6} Bashkir State Medical University, Ufa, Russian Federation⁹ I.M. Sechenov First Moscow State Medical University, Moscow, Russian Federation

* Corresponding author (forgottenz[at]mail.ru)

Suggested: 28.02.2026; Accepted: 23.04.2026; Published: 18.05.2026

Abstract

Objective: to provide practical evidence of experience in performing organ-preserving treatment in patients with a rare form of ectopic pregnancy (cervical pregnancy) and to preserve reproductive health; to establish diagnostic criteria and treatment strategies for patients with cervical pregnancy.

Materials and methods: The article presents a clinical case report on the treatment of a patient with an ectopic (cervical) pregnancy. Timely diagnosis at an early stage and the use of combined therapy: selective temporary embolisation of the uterine arteries followed by hysteroscopy with vacuum aspiration of the gestational sac.

Conclusion: Timely diagnosis in early pregnancy, referral of patients to tertiary care hospitals, and the use of a combined treatment approach involving selective temporary uterine artery embolisation followed by hysteroscopy with vacuum aspiration of the gestational sac. This approach has proven effective and allows for the complete evacuation of the gestational sac with minimal blood loss.

Keywords: ectopic pregnancy, cervical pregnancy, selective temporary uterine artery embolisation, hysteroscopy, organ-preserving treatment.

Введение

Несмотря на прогресс в области раннего обнаружения эктопических беременностей, это состояние продолжает оставаться значительной медицинской и социальной проблемой. Беременность, возникающая в шейке матки, представляет собой редкую форму эктопической беременности, при которой оплодотворенная яйцеклетка прикрепляется к шейному каналу, находясь ниже внутреннего зева. Частота возникновения беременности в шейке матки колеблется от 0,1 до 0,4%, что эквивалентно приблизительно 1 случаю на 9000–12000 родов [1], [2].

Недостаток децидуальной оболочки в шейном канале, а также ограниченное количество мышечной ткани (примерно 15%) способствуют тому, что трофобласт проникает непосредственно в мышечные слои шейки матки. Это, в свою очередь, приводит к повреждению кровеносных сосудов и формированию единого конгломерата, который включает в себя шейку матки и плодное яйцо, соединенные общей сосудистой системой [3]. Образование такого конгломерата является основной причиной обильного кровотечения при попытке выскабливания шейного канала. Кроме того, инвазия трофобласта вызывает отек и некроз тканей [1], [2].

Факторами, способствующими развитию шеечной беременности, могут являться различные состояния и медицинские вмешательства. К ним относятся предшествующий кюретаж цервикального канала, применение внутриматочных контрацептивов, наличие воспалительных процессов в органах малого таза, а также аномалии в строении матки. Кроме того, кесарево сечение и проведение процедуры экстракорпорального оплодотворения также могут повышать риск.

Диагностика на ранних стадиях основывается на ряде клинических признаков и инструментальных исследований. К таким признакам относятся задержка менструации (аменорея), появление кровянистых выделений из половых путей, изменение консистенции шейки матки (ее размягчение) и увеличение ее размеров. Важную роль играет ультразвуковое исследование, позволяющее выявить плодное яйцо в пределах цервикального канала. Необходимым компонентом диагностики является определение уровня хорионического гонадотропина человека (ХГЧ) в крови [1], [3], [4].

До 2017 года наличие прогрессирующей беременности в области шейки матки служило четким основанием для осуществления радикального хирургического вмешательства, заключающегося в удалении матки. Это положение подтверждается рядом нормативных актов, в числе которых «Порядок оказания медицинской помощи по профилю «акушерство и гинекология» (приказ № 1130н, 2020 год) и клинические рекомендации, касающиеся «Внематочной беременности» (2017 год).

В 1983 году W.S. Farabow, J.W. Fulton и V. Flechter первыми описали успешное применение консервативного подхода к лечению эктопической беременности в шейке матки с использованием внутривенного введения метотрексата. Метотрексат, действуя как ингибитор фолиевой кислоты, прерывает дальнейшее развитие эмбриона. Спустя пятнадцать лет T. Hung и его коллеги проанализировали переменные, оказывающие влияние на результативность терапии метотрексатом. Исследователи установили, что лечение шейной беременности метотрексатом демонстрирует высокую эффективность при условии, что уровень бета-ХГЧ не превышает 10000 МЕ/л, гестационный возраст составляет не более 9 недель, копчиково-теменной размер плода не превышает 10 мм, и отсутствует видимая сердечная активность эмбриона. Системное применение метотрексата несет в себе риски осложнений, обусловленных его цитотоксической природой, которая является его основной фармакологической характеристикой. По этой причине в последующие годы были разработаны и усовершенствованы методы локального введения метотрексата непосредственно в плодное яйцо. Эти методики позволяют уменьшить общую дозу препарата, вводимого в кровеносную систему [5], [6]. В связи с токсическим действием метотрексата при консервативном лечении шеечной беременности использовали также простагландины [6].

Наиболее эффективным подходом представляется комплексный метод: первым этапом проводится селективная временная эмболизация, а затем — гистерорезектоскопия с удалением плодного яйца. Эмболизация заключается в избирательном временном блокировании патологических сосудов шейки матки, которые имеют связь с хорионом [7], [8].

Основные результаты

2.1. Клинический случай

Пациентка М., 36 лет, была экстренно госпитализирована в гинекологическое отделение Ленинградской областной клинической больницы. Основные жалобы заключались в появлении кровянистых выделений из половых путей и легких тянущих болей в области живота, а также в задержке менструации. Женщина находится в программе экстракорпорального оплодотворения; процедура имплантации эмбриона была проведена на 18-й день менструального цикла и прошла без каких-либо осложнений.

На 12-й день после имплантации уровень ХГЧ составил 240 мМЕ/мл, а спустя неделю достиг 3350 мМЕ/мл. Пациентка была направлена на ультразвуковое исследование для подтверждения наличия беременности. Результаты УЗИ показали, что плодное яйцо располагается в верхней части цервикального канала. Исходя из этого, был установлен диагноз: прогрессирующая шеечная беременность.

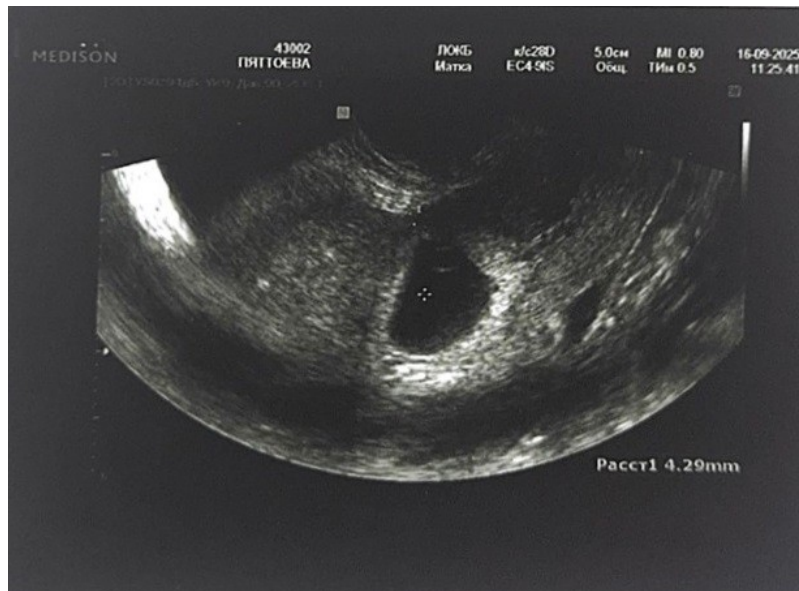


Рисунок 1 - Трансвагинальное УЗИ органов малого таза. Прогрессирующая шеечная беременность раннего срока
DOI: <https://doi.org/10.60797/IRJ.2026.167.8.1>

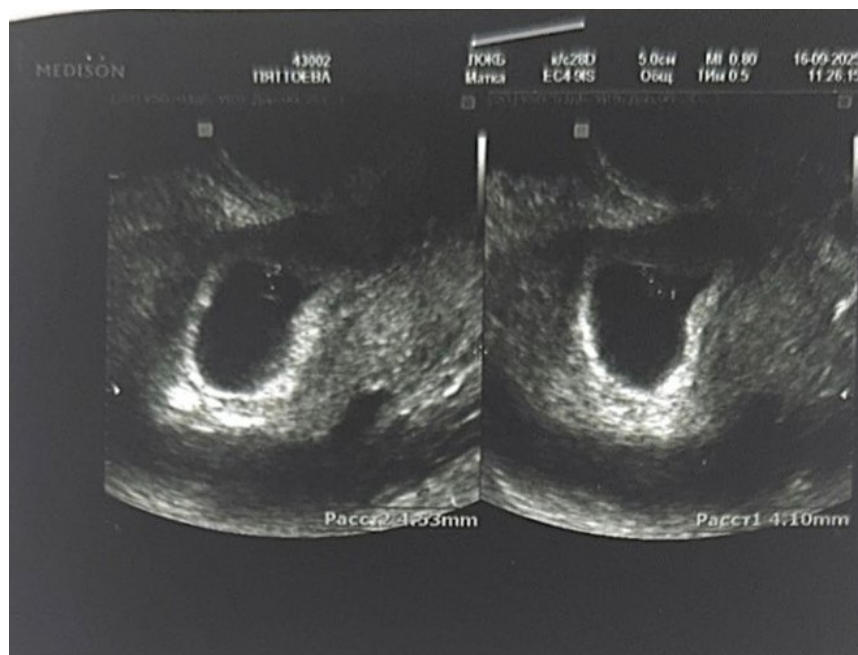


Рисунок 2 - Трансвагинальное УЗИ органов малого таза. Прогрессирующая шеечная беременность раннего срока
DOI: <https://doi.org/10.60797/IRJ.2026.167.8.2>

Из гинекологического анамнеза: менструация с 14 лет, цикл регулярный по длительности кровотечения 5 дней, через 28–30 дней, умеренный, болезненный в первый день. Беременность третья ВРТ ЭКО 1 попытка. Первая и вторая беременность наступила самостоятельно, закончились самопроизвольным выкидышем на раннем сроке беременность 5–6 недель, дополнительное хирургическое вмешательство не потребовалось.

В 2023 году: проведена гистерорезектоскопия, удаление полипа эндометрия. По результатам гистологического ответа — без наличия атипических клеток, железистый полип.

Брак второй, состоит в протоколе ЭКО по мужскому фактору.

Общее состояние удовлетворительное, сознание ясное. Кожные покровы и видимые слизистые без изменений нормальной окраски. Температура 36,7 °С. Дыхание везикулярное, патологических шумов нет, ЧДД 14 в минуту. Тоны сердца ясные, ритмичные. Пульс 72 уд/мин, АД 120/70 мм рт. ст. Живот мягкий, безболезненный. Перистальтика обычная. Перитонеальные симптомы отрицательные. Симптом Пастернацкого отрицательный. Диурез в норме, мочеиспускание свободное, безболезненное. Осмотр в зеркалах: выражена складчатость стенок влагалища; шейка матки расширена. Наружный зев щелевидный, приоткрыт. Выделения из влагалища темно-коричневые, скудные. Бимануальное исследование: влагалище свободное, своды глубокие и болезненные. Влагалищная часть шейки матки

расположена кзади, гипертрофирована, длина 3,0 см плотная, наружный зев закрыт. Тело матки расположено кпереди нормальных размеров, мягковатой консистенции, поверхность гладкая. Область придатков без особенностей.

На основании клинико-анамнестических данных, результатов лабораторных исследований, данных ультразвукового исследования установлен диагноз — внематочная (шеечная) беременность раннего срока. Привычное не вынашивание беременности. Бесплодие 2 (мужской фактор).

Принято решение о проведении первым этапом селективной временной эмболизации маточных артерий с последующим проведением гистероскопии и вакуум аспирации плодного яйца с целью минимизации кровопотери интраоперационной.

2.2. Ход операции эмболизация маточных артерий

Под местной инфильтративной анестезией *Sol. Lidocaini* 10.0% 10.0мл выполнена пункция правой общей бедренной артерии по Сельдингеру, в просвет артерии установлен интродьюсер 6F.

В нисходящую аорту по 0.035" проводнику проведен катетер UFE.

Селективно катетеризована левая маточная артерия. Выполнена временная эмболизация фрагментированной гемостатической губкой. Селективно катетеризована правая маточная артерия. Выполнена временная эмболизация фрагментированной гемостатической губкой.

На контрольной АГ: редукция кровотока по маточным артериям справа и слева, другие ветви ВПА не скомпрометированы, признаков экстравазации контрастного вещества, диссекций нет.

Инструмент и интродьюсер удалены. Мануальный гемостаз. Асептическая давящая повязка на место пункции.

После проведения данной операции пациентка доставлена в операционную гинекологического отделения для проведения вакуум аспирации плодного яйца с гистероскопическим контролем.

2.3. Ход операции

В асептических условиях шейка матки взята на пулевые щипцы.

Длина полости матки по зонду 10.0 см. Цервикальный канал расширен до № 10 расширителем Гегара без затруднений в области наружного зева.

Операционная среда — физиологический раствор. В шейку матки введен гистерорезектоскоп. Осмотр — цервикальный канал расширен до 15 мм, в средней трети ц. к. сгустки крови и плодное яйцо, локализованное слева и по задней губе. При помощи биполярной коагуляции и абортцанга удалено плодное яйцо и сгустки крови, «ниша» в области прикрепления плодного яйца без пролабирования в параметрий. Ложе коагулировано. Кровопотеря минимальная.

Полость матки не деформирована. Слизистая бледно-розовая, неравномерно окрашена, неравномерно утолщена по типу очаговой гиперплазии. При помощи биполярной коагуляции произведена резекция гиперплазированных участков эндометрия. Сосудистый рисунок не выражен.

Досмотр гистероскопом: полость изменена по типу «седловидной» матки. Левый трубный угол резко расширен (как дополнительная полость, стенки ровные с выраженным сосудистым рисунком). Эндометрий в этой части трубного угла отсутствует, вход в трубу точечный. Послеоперационный период протекал гладко, пациентка выписана на 3-е сутки после оперативного лечения.

Обсуждение

Акушерской практике известно о проблемах имплантации плодного яйца в шейку матки, но такие случаи считаются несчастными. Двадцать лет назад единственным решением этой проблемы считалось оперативное вмешательство с удалением матки. Тем не менее, учитывая, что пациентки, как правило, фертильного возраста, врачи начали активно искать и совершенствовать более щадящие, консервативные хирургические методы для лечения этого заболевания [9], [10].

Для предотвращения экстирпации матки и сохранения возможности деторождения используются многообразные подходы. К ним относятся: формирование циркулярного шва на цервикальном канале, интерцервикальная тампонада с применением баллона, гистероскопическое иссечение ложа плода.

Кроме того, применяются сосудистые процедуры, такие как лигирование маточных или внутренних подвздошных артерий. Также в арсенал входят временная баллонная окклюзия общих подвздошных артерий и целенаправленная эмболизация маточных артерий [9], [10], [11].

Медикаментозное консервативное лечение предполагает использование метотрексата вместе с фолиевой кислотой. Однако из-за потенциального возникновения нежелательных эффектов данный метод применяется всё реже, в основном в комбинации с эмболизацией маточных артерий (ЭМА) и выскабливанием полости матки, включая цервикальный канал. Следует подчеркнуть, что в Российской Федерации назначение метотрексата для этих целей осуществляется вне зарегистрированных показаний (off-label) [1], [10], [11].

На протяжении последних десяти лет в России активно внедряется метод селективной эмболизации маточных артерий (ЭМА) для лечения эктопической беременности, локализующейся в области шейки матки [1], [12], [13]. Этот метод, относительно новый для отечественных врачей, продемонстрировал свою эффективность.

Следует подчеркнуть, что концепция использования ЭМА была разработана ранее. Впервые о положительном опыте применения этого метода для остановки кровотечений после родов и хирургических вмешательств упомянули J. Oliver и его команда в 1979 году. В дальнейшем, в 1991 году, J. Ravina стал внедрять ЭМА с целью уменьшения кровопотери во время гистерэктомии и миомэктомии [3], [12], [13].

Группа экспертов разработала новый метод сохранения органов в процессе лечения эктопической беременности, возникшей на рубце матки после кесарева сечения, а также на шейке матки или в области шейки-перешейка. Этот подход включает эмболизацию маточных артерий и вакуумную аспирацию эмбриона с контролем гистероскопии.



Особенностью данной методики является предварительная временная селективная двусторонняя эмболизация маточных артерий, в ходе которой в эти артерии вводится коллагеновая смесь, что приводит к полной блокаде кровотока в дистальных отделах. После этого осуществляется вакуумная аспирация эмбриона под наблюдением гистероскопии внутри полости матки [14].

Селективная эмболизация маточных артерий (ЭМА) представляет собой менее травматичную альтернативу лапаротомии или лапароскопической перевязке внутренних подвздошных артерий. Это обусловлено тем, что при селективной ЭМА площадь, подверженная нарушению кровоснабжения в области органов малого таза, оказывается меньшей, чем при перевязке внутренних подвздошных артерий. В результате восстановление кровотока происходит гораздо быстрее.

Заключение

Комбинированный малоинвазивный подход к лечению внематочной беременности, локализованной в шейке матки и перешейке, с применением селективной эмболизации маточных сосудов и последующей эвакуации содержимого полости матки, способствовал снижению риска развития кровотечений и сохранению репродуктивной функции у женщин детородного возраста. Важно подчеркнуть, что гинекологам в их ежедневной врачебной деятельности приходится иметь дело со случаями шейной беременности. Внимательное и бережное отношение к выбору диагностической и хирургической тактик, основанной на использовании передовых малоинвазивных методов, обеспечит сохранение репродуктивного здоровья.

Конфликт интересов

Не указан.

Рецензия

Все статьи проходят рецензирование. Но рецензент или автор статьи предпочли не публиковать рецензию к этой статье в открытом доступе. Рецензия может быть предоставлена компетентным органам по запросу.

Conflict of Interest

None declared.

Review

All articles are peer-reviewed. But the reviewer or the author of the article chose not to publish a review of this article in the public domain. The review can be provided to the competent authorities upon request.

Список литературы / References

1. Клинические рекомендации — Внематочная (эктопическая) беременность — 2024–2025–2026 (28.11.2024) — Утверждены Минздравом РФ. — URL: http://disuria.ru/_id/15/1563_kr24O00O08MZ.pdf (дата обращения: 13.01.2026).
2. Матейкович Е.А. Клиническое наблюдение органосохраняющего лечения шеечной беременности с применением селективной эмболизации маточных артерий / Е.А. Матейкович, Т.П. Шевлюкова, Е.Ю. Семенова [и др.] // Уральский медицинский журнал. — 2019. — № 8 (176). — С. 51–54. — DOI: 10.25694/URMJ.2019.08.26.
3. Shen Z. Minimally-invasive management of intramural ectopic pregnancy: an eight-case series and literature review / Z. Shen [et al.] // European Journal of Obstetrics & Gynecology and Reproductive Biology. — 2020. — Vol. 253. — P. 180–186.
4. Hao H.J. Reproductive outcomes of ectopic pregnancy with conservative and surgical treatment: A systematic review and meta-analysis / H.J. Hao, L. Feng, L.F. Dong [et al.] // Medicine (Baltimore). — 2023.
5. Селихова М.С. Опыт применения органосохраняющих технологий в лечении пациенток с шеечной беременностью / М.С. Селихова, М.А. Яхонтова, А.А. Смольянинов // Лечащий врач. — 2022. — Т. 25. — № 12. — С. 36–40. — DOI: 10.51793/OS.2022.25.12.006.
6. Kirk E. The ESHRE working group on Ectopic Pregnancy / E. Kirk, P. Ankum, A. Jakab [et al.] // Hum Reprod Open. — 2020.
7. Shahrrava N. Prophylactic uterine artery embolization in first-trimester cervical pregnancy termination with placenta accreta: A case report / N. Shahrrava, J. Lerner, N. Patel [et al.] // Case Rep Womens Health. — 2023. — № 39. — Art. e00554. — DOI: 10.1016/j.crwh.2023.e00554. — PMID: 37868259; PMCID: PMC10585350.
8. Li W. Comparison of high-intensity focused ultrasound ablation and uterine artery embolization in the management of cervical pregnancy / W. Li, X. Gan, N. Kashyap [et al.] // Front Med (Lausanne). — 2022. — № 9. — Art. 990066. — DOI: 10.3389/fmed.2022.990066. — PMID: 36186779; PMCID: PMC9522970.
9. Guideline No. 414: Management of Pregnancy of Unknown Location and Tubal and Nontubal Ectopic Pregnancies // J Obstet Gynaecol Can. — 2021.
10. Здравоохранение в России. 2023: Стат. сб. / Росстат. — Москва, 2023. — 179 с.
11. Stabile G. Ectopic Cervical Pregnancy: Treatment Route / G. Stabile, F.P. Mangino, F. Romano [et al.] // Medicina (Kaunas). — 2020. — № 56 (6). — Art. 293. — DOI: 10.3390/medicina56060293. — PMID: 32545627; PMCID: PMC7353881.
12. Mininni C. Effective combined treatment in ectopic cervical pregnancy preserving fertility: a case report and literature review / C. Mininni, S. Garibaldi, L. Fornari [et al.] // Eur Rev Med Pharmacol Sci. — 2021. — № 25 (12). — P. 4190–4197. — DOI: 10.26355/eurrev_202106_26121. — PMID: 34227085.
13. Astruc A. Cervical ectopic pregnancy: A case report of a massive pregnancy with a minimally invasive blood-free treatment and a review of the literature / A. Astruc, A. Paulus, C. Jouffray [et al.] // J Gynecol Obstet Hum Reprod. — 2024 Dec. — № 53 (10). — Art. 102837. — DOI: 10.1016/j.jogoh.2024.102837. — PMID: 39151792.
14. Пат. RU2847920C1 Российская Федерация. Способ органосохраняющего лечения беременности в рубце на матке и шеечной беременности с применением временной селективной эмболизации маточных артерий с последующим проведением вакуум-аспирации плода под контролем гистероскопии / Алексеев С.М., Малушко А.В., Комличенко Э.В. и соавт. — опубл. 15.10.2025.



Список литературы на английском языке / References in English

1. Klinicheskie rekomendatsii — Vnematochnaya (ektopicheskaya) beremennost — 2024–2025–2026 (28.11.2024) [Clinical Guidelines — Ectopic Pregnancy — 2024–2025–2026 (28 November 2024)] — Approved by the Ministry of Health of the Russian Federation. — URL: http://disuria.ru/_ld/15/1563_kr24O00O08MZ.pdf (accessed: 13.01.2026). [in Russian]
2. Mateikovitch Ye.A. Klinicheskoe nablyudenie organosokhranyayushchego lecheniya sheechnoi beremennosti s primeneniem selektivnoi embolizatsii matochnikh arterii [A clinical study of organ-preserving treatment for cervical pregnancy using selective uterine artery embolisation] / Ye.A. Mateikovitch, T.P. Shevlyukova, Ye.Yu. Semenova [et al.] // *Uralskii meditsinskii zhurnal [Ural Medical Journal]*. — 2019. — № 8 (176). — P. 51–54. — DOI: 10.25694/URMJ.2019.08.26. [in Russian]
3. Shen Z. Minimally-invasive management of intramural ectopic pregnancy: an eight-case series and literature review / Z. Shen [et al.] // *European Journal of Obstetrics & Gynecology and Reproductive Biology*. — 2020. — Vol. 253. — P. 180–186.
4. Hao H.J. Reproductive outcomes of ectopic pregnancy with conservative and surgical treatment: A systematic review and meta-analysis / H.J. Hao, L. Feng, L.F. Dong [et al.] // *Medicine (Baltimore)*. — 2023.
5. Selikhova M.S. Opit primeneniya organosokhranyayushchikh tekhnologii v lechenii patsientok s sheechnoi beremennostyu [Experience in the use of organ-preserving techniques in the treatment of patients with cervical pregnancy] / M.S. Selikhova, M.A. Yakhontova, A.A. Smolyaninov // *Lechashchii vrach [The Attending Physician]*. — 2022. — Vol. 25. — № 12. — P. 36–40. — DOI: 10.51793/OS.2022.25.12.006. [in Russian]
6. Kirk E. The ESHRE working group on Ectopic Pregnancy / E. Kirk, P. Ankum, A. Jakab [et al.] // *Hum Reprod Open*. — 2020.
7. Shahrrava N. Prophylactic uterine artery embolization in first-trimester cervical pregnancy termination with placenta accreta: A case report / N. Shahrrava, J. Lerner, N. Patel [et al.] // *Case Rep Womens Health*. — 2023. — № 39. — Art. e00554. — DOI: 10.1016/j.crwh.2023.e00554. — PMID: 37868259; PMCID: PMC10585350.
8. Li W. Comparison of high-intensity focused ultrasound ablation and uterine artery embolization in the management of cervical pregnancy / W. Li, X. Gan, N. Kashyap [et al.] // *Front Med (Lausanne)*. — 2022. — № 9. — Art. 990066. — DOI: 10.3389/fmed.2022.990066. — PMID: 36186779; PMCID: PMC9522970.
9. Guideline No. 414: Management of Pregnancy of Unknown Location and Tubal and Nontubal Ectopic Pregnancies // *J Obstet Gynaecol Can*. — 2021.
10. Zdravookhranenie v Rossii. 2023: Stat. sb. [Healthcare in Russia, 2023: Stat. comp.] / Rosstat. — Moscow, 2023. — 179 p. [in Russian]
11. Stabile G. Ectopic Cervical Pregnancy: Treatment Route / G. Stabile, F.P. Mangino, F. Romano [et al.] // *Medicina (Kaunas)*. — 2020. — № 56 (6). — Art. 293. — DOI: 10.3390/medicina56060293. — PMID: 32545627; PMCID: PMC7353881.
12. Mininni C. Effective combined treatment in ectopic cervical pregnancy preserving fertility: a case report and literature review / C. Mininni, S. Garibaldi, L. Fornari [et al.] // *Eur Rev Med Pharmacol Sci*. — 2021. — № 25 (12). — P. 4190–4197. — DOI: 10.26355/eurrev_202106_26121. — PMID: 34227085.
13. Astruc A. Cervical ectopic pregnancy: A case report of a massive pregnancy with a minimally invasive blood-free treatment and a review of the literature / A. Astruc, A. Paulus, C. Jouffray [et al.] // *J Gynecol Obstet Hum Reprod*. — 2024 Dec. — № 53 (10). — Art. 102837. — DOI: 10.1016/j.jogoh.2024.102837. — PMID: 39151792.
14. Pat. RU2847920C1 Rossiiskaya Federatsiya. Sposob organosokhranyayushchego lecheniya beremennosti v rubtse na matke i sheechnoi beremennosti s primeneniem vremennoi selektivnoi embolizatsii matochnikh arterii s posleduyushchim provedeniem vakuam-aspiratsii ploda pod kontrolem gisteroskopii [Patent RU2847920C1, Russian Federation. A method for organ-preserving management of pregnancy in a uterine scar and cervical pregnancy, involving temporary selective embolisation of the uterine arteries followed by vacuum aspiration of the foetus under hysteroscopic guidance] / Alekseev S.M., Malushko A.V., Komlichenko E.V. [et al.] — publ. 15.10.2025. [in Russian]