 © Авторы статьи / Authors of the article

**ДЕТСКАЯ ХИРУРГИЯ/PEDIATRIC SURGERY**

**DOI: https://doi.org/10.60797/IRJ.2026.165.32 EDN: EYEKYA**

# ЛОБУЛЯРНАЯ КАПИЛЛЯРНАЯ ГЕМАНГИОМА КОЖНОГО ПОКРОВА: ОТ ПАТОГЕНЕТИЧЕСКИХ ГИПОТЕЗ К СОВЕРШЕНСТВОВАНИЮ ДИАГНОСТИКИ И СТРАТЕГИИ ЛЕЧЕНИЯ (ОБЗОР ЛИТЕРАТУРЫ)

Обзор

**Заялова Г.И.[1,] *, Нурмеев И.Н.[2], Садыков Б.М.[3]**
[1] ORCID : 0000-0001-5046-4629;
[2] ORCID : 0000-0002-1023-1158;
[3] ORCID : 0009-0003-5939-1288;
[1, 2, 3] Казанский государственный медицинский университет, Казань, Российская Федерация

* Корреспондирующий автор (zayalova-16.03[at]mail.ru)

Предложена: 20.02.2026; Принята: 05.03.2026; Опубликована: 17.03.2026

**Аннотация**

Целью статьи является анализ источников литературы и изложение этиологических факторов, возможных патогенетических механизмов развития лобулярной капиллярной гемангиомы кожного покрова с обоснованием методов диагностики и обзором применяемых методов лечения. В связи с не до конца изученным этиопатогенезом создаются трудности для определения оптимальной лечебной тактики и профилактики возникновения осложнений. Лобулярная капиллярная гемангиома демонстрирует интенсивный рост в течение нескольких недель, для нее характерны отсутствие фаз стабилизации, спонтанной регрессии, отмечены кровотечение при минимальной травматизации и склонность к рецидивированию. Кровотечение возникает часто и в ряде случаев носит профузный характер, что является причиной обращения за неотложной медицинской помощью.

В ходе исследования проанализированы статьи в информационно-поисковых и электронных библиотечных базах данных PubMed, eLIBRARY, Google Scholar, специализированная литература с фокусом на педиатрических пациентов. Отмечено, что консервативные методы могут быть рассмотрены как терапия первой линии, при ограниченности других методов, с целью уменьшения объема последующего хирургического пособия и не применимы при осложнениях. Показано, что полнослойное хирургическое иссечение опухоли предоставляет материал для гистопатологического исследования, при этом не исключает рецидив и не дает достичь приемлемого косметического результата. В связи с развитием применения методов лазерной фотодеструкции, требуется проведение дальнейших исследований, направленных на минимизацию рецидива. Необходим точный подбор параметров воздействия луча, чтобы предотвратить избыточное термическое повреждение тканей, актуальными остаются риск рецидива, отсутствие надежного гемостаза при крупном питающем сосуде, гиперпигментация кожи. В заключении авторы указывают, что при выборе терапевтического подхода необходимо учитывать ангиоархитектонику лобулярной капиллярной гемангиомы; терапия должна быть направлена на устранение питающего базального сосуда.

**Ключевые слова:** обзор, лобулярная капиллярная гемангиома, пиогенная гранулема, ультразвуковое исследование, лечение, лазерная фотодеструкция.

# LOBULAR CAPILLARY SKIN HAEMANGIOMA: FROM PATHOGENETIC HYPOTHESES TO IMPROVED DIAGNOSTICS AND TREATMENT STRATEGIES (LITERATURE REVIEW)

Review article

**Zayalova G.I.[1,] *, Nurmeev I.N.[2], Sadikov B.M.[3]**
[1] ORCID : 0000-0001-5046-4629;
[2] ORCID : 0000-0002-1023-1158;
[3] ORCID : 0009-0003-5939-1288;
[1, 2, 3] Kazan State Medical University, Kazan’, Russian Federation

* Corresponding author (zayalova-16.03[at]mail.ru)

Suggested: 20.02.2026; Accepted: 05.03.2026; Published: 17.03.2026

**Abstract**

The aim of the article is to analyse the literature and describe the etiological factors and possible pathogenetic mechanisms of the development of lobular capillary skin haemangioma, with substantiation of diagnostic methods and an overview of the treatment methods used. Due to the poor understanding of its etiopathogenesis, it is difficult to determine the optimal treatment strategy and prevent complications. Lobular capillary haemangioma demonstrates intensive growth over several weeks, characterised by the absence of stabilisation and spontaneous regression phases, bleeding with minimal trauma, and a tendency to recur. Bleeding occurs frequently and in some cases is profuse, which is a reason for seeking emergency medical care.

The study analysed articles in the PubMed, eLIBRARY, and Google Scholar information search and electronic library databases, as well as specialised literature focusing on paediatric patients. It was noted that conservative methods can be regarded as first-line therapy, when other methods are limited, with the aim of reducing the extent of subsequent surgical intervention, and are not applicable in cases of complications. It has been shown that full-flap surgical excision of the tumour

 © Авторы статьи / Authors of the article

provides material for histopathological examination, but does not rule out recurrence and does not achieve an acceptable cosmetic result. With the development of laser photodestruction methods, further research is needed to minimise recurrence. Precise selection of beam parameters is necessary to prevent excessive thermal damage to tissues. The risk of recurrence, the absence of reliable haemostasis in large feeding vessels, and skin hyperpigmentation remain relevant issues. In conclusion, the authors point out that the angioarchitectonics of lobular capillary haemangioma must be taken into account when choosing a therapeutic approach; therapy should be aimed at eliminating the feeding basal vessel.

**Keywords:** review, lobular capillary haemangioma, pyogenic granuloma, ultrasound examination, treatment, laser photodestruction.

**Введение**

Лобулярная капиллярная гемангиома (ЛКГ), или пиогенная гранулема, представляет собой приобретенную доброкачественную сосудистую опухоль согласно классификации Международного общества по изучению сосудистых аномалий (ISSVA, пересмотр 2025 г.). Характерными особенностями ЛКГ являются интенсивный рост в течение нескольких недель или месяцев, склонность к изъязвлению и кровотечение при минимальной травматизации [1].

На коже ЛКГ манифестирует в виде единичной плотной красно-багровой папулы или узла диаметром 0,5–1,0 см, имеет экзофитный тип роста в виде сидячей бляшки или образования на ножке с широким основанием. Преимущественная локализация — кожа головы, шеи, верхних конечностей и слизистые оболочки. У детей до 77% случаев ЛКГ обнаруживаются в области лица и шеи [2].

Данная опухоль диагностируется как у взрослых, так и в детском возрасте. В педиатрической практике на нее приходится порядка 0,5% всех кожных узлов и 5–10% сосудистых новообразований кожи. У детей средний возраст манифестации составляет 6–10 лет с преобладанием мальчиков [3], [10].

Несмотря на доброкачественный характер опухоли и отсутствия сообщений о малигнизации, ЛКГ демонстрирует отдельные признаки агрессивного поведения, а именно: интенсивный быстрый рост, отсутствие фаз стабилизации (плато), спонтанной регрессии, характерна склонность к рецидивированию. Согласно данным различных авторов, частота рецидивов составляет до 7,7% случаев на кожных покровах и до 15% – на слизистых оболочках. Другое осложнение, проявляющееся обильным кровотечением в связи с патологически расширенным сосудом в основании образования, встречается в 7,5–26% случаев. Кровотечение возникает часто при незначительной травматизации образования и в ряде случаев может быть профузным, что служит причиной обращения за неотложной медицинской помощью [4], [5].

**Этиологические факторы**

Потенциальными предрасполагающими факторами ЛКГ могут быть: травматическое повреждение, хроническое раздражение, повышенный уровень женских половых гормонов, инфекционные агенты, вирусные онкогены, а также наличие микроскопических артериовенозных анастомозов.

Несмотря на то, что травма рассматривается в качестве возможного триггерного фактора, анамнестические указания на возникновение ЛКГ в зоне травматического повреждения отмечают лишь у 7–25% пациентов. Тем не менее, при околоногтевой локализации локальная травма (например, острая механическая травма, неоднократные манипуляции с ногтевой пластиной) была зафиксирована в 58% случаев [6].

Предполагается, что женские половые гормоны усиливают экспрессию ангиогенных факторов, включая фактор роста эндотелия сосудов, основной фактор роста фибробластов и интерлейкин. Количество прогестерона и эстрогена значительно увеличивается во время беременности и, следовательно, может оказывать большее воздействие на эндотелий. Зафиксированы случаи разрешения патологии после родов. Однако, как указывается, количество рецепторов прогестерона и эстрогена не является регулирующим фактором в патогенезе этого заболевания [7].

Описаны случаи связи развития ЛКГ, ассоциированные с приемом определенных лекарственных препаратов при терапии иммунодефицитных состояний и неопластических процессов. Так, сообщается что околоногтевые пиогенные гранулемы могут развиваться через 2–12 месяцев после начала антиретровирусной терапии ламивудином или индинавиром. Однако окончательное улучшение обычно требует отмены вызывающего заболевание препарата [8]. Помимо этого, имеются клинические наблюдения возникновения пиогенной гранулемы у пациентов с меланомой после начала таргетной и иммунной терапии селективными ингибиторами *BRAF* (вемурафениб, энкорафениб, даброфиниб) и как результат токсических эффектов, вызванных ингибиторами MEK [9]. Также описаны случаи развития пиогенной гранулемы полости рта и кожи у пациентов после трансплантации почки, в том числе у подростка 14 лет, получавших иммуносупрессивную терапию циклоспорином и такролимусом [10].

Сообщается о развитии околоногтевых пиогенных гранулем у подростков, получающих терапию системным изотретиноином по поводу акне [11].

Существует предположение, что ЛКГ может формироваться как реакция тканей на незначительную травму и/или хроническое раздражение, что потенциально может способствовать инвазии неспецифических микроорганизмов, несмотря на редкое их выявление в очаге поражения. Согласно данным, у части пациентов с пиогенной гранулемой были идентифицированы дерматотропный парапоксвирус (вирус контагиозного пустулезного дерматита, Orf-вирус) и вирус папилломы человека 2-го типа (ВПЧ-2) [12]. Было высказано предположение, что ангиопоэтины и эфрин B2 в других сосудистых опухолях и состояниях пролиферации сосудов, таких как *Bartonella hanselae*, *Bartonella Quintana* и вирус герпеса человека 8 типа (ВГЧ-8), играют роль в развитии рецидивирующих форм [13].

В литературе также представлены единичные сообщения о развитии пиогенной гранулемы после коронавирусной инфекции COVID-19 и вакцинации против данной инфекции [14], [15].

Дополнительными предрасполагающими факторами могут выступать уже существующие сосудистые мальформации [16].

 © Авторы статьи / Authors of the article

**Патогенез**

Патогенез ЛКГ остается недостаточно изученным. Указывается роль дисбаланса между проангиогенными и антиангиогенными факторами. Причины активации ангиогенеза остаются невыясненными. Следует подчеркнуть, эндотелий представляет собой один из ключевых участков контроля апоптоза при повреждении сосудов и процесса ангиогенеза.

*M.G.Blackwell et al.* (2016) выявили в ткани пиогенной гранулемы маркеры эмбриональных стволовых клеток в эндотелиальных клетках, что предполагает васкулогенез *de novo* из примитивных стволовых клеток. *Yüksel E. İ. et al.* (2023) высказывают о роли сигнального пути Wnt1/β-катенин, активируемого макрофагами, в опухолевом ангиогенезе в эндотелиальных клетках сосудов. Считается, что ингибирование этого пути также ингибирует экспрессию факторов стволовых клеток [17].

Исследование методом полного экзомного секвенирования 40 очагов пиогенной гранулемы выявило соматические мутации гена *HRAS* в четырех образцах, что подтверждает вовлеченность сигнального пути *RAS-MAPK* в развитии данной патологии [18]. Мутации RAS объясняются проангиогенным эффектом на эндотелиальные клетки. Мутации генов *HRAS* и *BRAF* также были обнаружены при спорадической кожной форме при исследовании 15 образцов у детей, что противоречит классификации пиогенной гранулемы как реактивной гиперплазии [19].

Установлено, что факторы роста фибробластов (*FGFs*) играют важную роль в процессах ангиогенеза, васкулогенеза и репарации, стимулируя миграцию, пролиферацию и дифференцировку клеток. *FK.Yuan et al.*(2000) подчеркнули роль усилителей ангиогенеза — фактора роста эндотелия сосудов *(VEGF)* и b-фактора роста фибробластов (*bFGF)* и ингибиторов ангиогенеза — тромбоспондина-1 (*TSP-1*) и ангиостатина в механизме воспалительного ангиогенеза. Факторы сосудистого морфогенеза — тирозинкиназа с иммуноглобулин-подобными и ЭФР-подобными доменами-2 (*Tie-2*), ангиопоэтин-1, ангиопоэтин-2, эфрин-B2 и эфрин-B4 — были обнаружены в состоянии повышенной регуляции в ткани пиогенной гранулемы полости рта по сравнению со здоровой десной [20]. Помимо того, к факторам, участвующим в ангиогенезе и влияющим на скорость роста пиогенной гранулемы, относятся индуцибельная NO-синтетаза (*iNOS*), *b-FGF*, циклооксигеназа-2 (ЦОГ-2), интерлейкин-10 (ИЛ-10) [21]. Также стоит отметить экспрессию *iNOS* и низкую скорость апоптоза регуляторных белков *Bax/Bcl-2* в пиогенных гранулемах [22].

*bFGF* опосредует процессы неоваскуляризации посредством проангиогенных цитокинов, в первую очередь, *VEGF*. Уровень *VEGF*, патологически повышенный при злокачественных новообразованиях с целью стимуляции ангиогенеза и поддержания опухолевого роста, также возрастает при доброкачественных патологиях, включая пиогенную гранулему [23]. Однако при разрешении пиогенной гранулемы, в том числе после проведения местной терапии, происходит нормализация уровня *VEGF*. В отличие от доброкачественных состояний, при злокачественных опухолях возникает необходимость в проведении системной анти-VEGF терапии для контроля прогрессирования заболевания [24].

Со своей стороны, медиатор тучных клеток — триптаза — индуцирует активацию фибробластов, отложение коллагена и фиброз. На начальной стадии поражения наблюдаются инфильтрация воспалительными клетками, сосудистая пролиферация, а также появление миофибробластов и коллагена III типа в ответ на повреждение и процессы репарации. По мере развития поражения соединительная ткань представляется плотно упакованными волокнами коллагена I типа при отсутствии воспалительной инфильтрации, а миофибробласты подвергаются редукции, что указывает на процесс заживления [25].

Гистологически ЛКГ представляет собой беспорядочные скопления сосудов артериального и венозного типов, содержащие многочисленные запустевающие и кавернозно расширенные сосудистые полости различных размеров и формы, расположенные среди фиброзированной стромы. Выраженность стромального окружения варьирует от тонких прослоек до обширных очагов плотной фиброзной ткани с высоким содержанием сульфатированных гликозамингликанов [26]. Формируемая соединительнотканными перегородками структура ЛКГ приобретает дольчатый вид. В периферической части каждой подобной «дольки» располагается сосуд крупного диаметра с утолщенной склерозированной и, зачастую, гиалинизированной стенкой, формируя структуру «сосудистой ножки» [27].

**Диагностика**

Диагностика ЛКГ основывается на клинических данных. При «настораживающем» диагнозе необходимо проведение гистологического и иммуногистохимического исследований для исключения заболеваний, имеющих мимикрию с ЛКГ, что требует получения биопсийного материала.

Дерматоскопическое исследование позволяет визуализировать элементы ЛКГ при увеличении. Наличие красноватых бесструктурных участков наряду с пересекающимися толстыми белыми линиями и полосатое шелушение являются характерными признаками для данной опухоли [28].

При ультразвуковом исследовании ЛКГ визуализируется как четко отграниченное экзофитное гипоэхогенное неоднородное солидное образование, занимающее эпидермис и дерму, с эхоструктурой, отражающей дольчатое строение; при допплерографии обычно лоцируется подходящий к основанию образования единичный питающий сосуд, имеющий вертикальную линейную ориентацию. Отмечается, что сохранение данного сосуда при удалении опухоли может служить причиной рецидива [4], [5], [29].

В литературе обсуждается роль высокочастотного дерматологического ультразвукового исследования для дифференциации сосудистых аномалий. При этом существуют противоречия в описании ультразвуковой картины ЛКГ. Так, *C.Gonzalez et al.* (2024) описывают пиогенную гранулему как четко отграниченное, экзофитное или полиповидное гипоэхогенное образование с выраженным артериальным кровотоком, выявляемым при допплерографии [30]. В отличие от этого, *P.Pilat et al.* (2019) характеризуют ее как гиперэхогенное образование, расположенное

 © Авторы статьи / Authors of the article

непосредственно под входной зоной дермы, с четкими ровными контурами, содержащее гиперэхогенные тяжи и пятна в структуре центральной части [31]. *T.Nozaki et al.* (2013) также регистрируют гиперэхогенность образования и выявляют выраженный кровоток на цветовом допплеровском картировании [32]. *V.Cantisani et al.* (2014) определяют пиогенную гранулему как плохо очерченное полидольчатое гипоэхогенное поражение с полидольчатыми краями с выраженной артериальной и венозной васкуляризацией и периферической кальцификацией [33]. *J.Prajapat et al.* (2022) указывают, что для пиогенной гранулемы не характерны четкие границы, а при цветовом допплеровском картировании обнаруживаются рассеянные центральные и периферические сосудистые сигналы [34]. Кроме того, *A.Kikusawa et al.* (2012), а также *G.K.Lee et al.*(2010) наряду с высокой васкуляризацией визуализировали расширенную питающую артерию [35], [36].

Таким образом, представленные данные свидетельствуют о необходимости стандартизации методики проведения и обеспечения качества дерматологических, ультразвуковых исследований.

**Лечение**

Выбор стратегии ведения пациентов с ЛКГ определяется индивидуальными характеристиками каждого случая. Описаны отдельные клинические наблюдения регресса кожных поражений у пациентов после отмены провоцирующей терапии, а также у беременных женщин после родоразрешения. Однако, в большинстве случаев, в связи с высокой частотой рецидивирующих кровотечений, трудно поддающихся контролю, ЛКГ требует лечения [37].

Консервативные методы лечения включают: использование бета-адреноблокаторов системно и местно в виде раствора, мази, крема, кортикостероидная терапия, использование имиквимода, крема алитретиноина, ингенола мебутата, нитрата серебра, фенола, прессотерапия и другие.

Эффективность бета-адреноблокаторов в отношении ЛКГ, в отличие от младенческой гемангиомы, выражена слабее, вероятной причиной этого является сниженная экспрессия бета-адренорецепторов на поверхности ЛКГ [38]. Тем не менее, в литературе описаны случаи успешного применения неселективных антагонистов β-адренорецепторов, таких как тимолол (местно) и пропранолол (местно или системно).

Местная форма пропранолола используется в лечении пиогенной гранулемы в виде 1%, 4% мази, крема или геля. Имеются также сообщения о системном применении пропранолола в составе комбинированной терапии диссеминированной пиогенной гранулемы [39]. В небольшом сравнительном исследовании (n=30, по 10 пациентов в группе) применение 1% пропранолола и 0,5% тимолола в форме крема дважды в день в течение двух месяцев продемонстрировало полный регресс поражения лишь в 30% случаев, при этом существенных различий между группами лечения отмечено не было [40].

Тимолола малеат в форме геля является наиболее распространённой для местного применения формой бета-адреноблокаторов, используемой как на коже, так и при пиогенных гранулемах конъюнктивы. Для кожных поражений повышение эффективности лечения может быть достигнуто за счёт применения окклюзионной терапии (гидроколлоидные повязки) и использования более высоких концентраций препарата. Однако, согласно данным *Angela Filoni et al*. (2021), такие подходы могут быть безопасны и переносимы при лечении небольших по размеру и поверхностных форм [38]. При этом частота полного регресса поражений на фоне терапии тимололом варьировала от 30% до 50% [41]. Кроме того, для достижения значительного уменьшения размеров или полного регресса пиогенной гранулемы при таком лечении может потребоваться от 4 недель до 6 месяцев и более [42].

Описаны случаи применения местных форм глюкокортикостероидов (клобетазол, галобетазол, бетаметазон) у детей дважды в день в течение 5 недель под окклюзионной повязкой. При этом частота случаев, потребовавших последующего хирургического иссечения пиогенной гранулёмы, оказалась несколько ниже по сравнению с местным применением 0,5% тимолола в форме гельобразующего раствора (в среднем 6 недель), составив 43% и 56% соответственно [42].

В местной консервативной терапии также применяется имиквимод — агонист *TLR-7/8*, относящийся к имидазохинолиновым соединениям и обладающий иммунорегуляторным, противоопухолевым и антиангиогенным действием. Описан случай полного регресса суборбитальной пиогенной гранулемы у ребёнка через 8 недель применения 5% крема имиквимода и отсуствие рецидивов в течение 15 месяцев наблюдения [43]. В другом исследовании эффективность имиквимода была продемонстрирована при лечении пиогенной гарнулемы в области лица (размером 3–6 мм) у 8 детей в возрасте от 2 месяцев до 12 лет: средняя продолжительность терапии до достижения эффекта составила 10,8 недель, рецидивы отсутствовали в течение 9,6 месяцев наблюдения. При этом двум пациентам потребовалось хирургическое вмешательство из-за отсутствия ответа на терапию имиквимодом [44].

Также сообщены в терапии пиогенной гранулемы: прижигание нитратом серебра у различной возрастной группы пациентов, успешное лечение ребенка 0,015% кремом ингенола мебутата, применение 98% раствора фенола еженедельно и единичные отчеты о случаях применения поваренной соли в виде аппликации пластырем, а также в виде нанесения раствора соли дважды в день в течение 2-х недель [44], [45], [46].

Таким образом, методы консервативного лечения показывают различную успешность терапии, могут быть рассмотрены как терапия первой линии, при ограниченности других методов лечения с целью уменьшения объема последующего хирургического пособия и не применимы при осложненном течении заболевания.

В терапии ЛКГ также применяются методы внутриочаговой терапии, включающие инъекции в толщу опухоли глюкокортикостероидов, полидоканола, блеомицина, абсолютного этанола и других агентов. В одном клиническом сообщении описано успешное лечение 11-летнего ребёнка с рецидивирующей после многократных иссечений пиогенной гранулемы полости рта: применено двукратное внутриочаговое введение триамцинолона ацетонида (10 мг/мл) с интервалом в 2 недели в сочетании с местной терапией 0,05% мазью бетаметазона дважды в день [47]. Однако терапия кортикостероидами может сопровождаться осложнениями, такими как липоатрофия, некроз кожи, развитие кушингоидных признаков и задержка роста [48]. При обзоре применения инъекций моноэтаноламида олеата

 © Авторы статьи / Authors of the article

сообщалось о боли во время процедуры и поствоспалительной гиперпигментации. Склеротерапия полидоканолом ассоциирована с такими побочными эффектами, как отёк, лихорадка и кожная сыпь [49].

Криохирургия с использованием углекислого газа описана у детей как доступный вариант в условиях ограниченных ресурсов. В рандомизированном исследовании (n=89) пациентов различных возрастных групп, сравнивавшем криотерапию жидким азотом (один цикл замораживания-оттаивания) и кюретаж с электродиссекцией основания, установлено следующее: полный регресс поражений диаметром менее 15 мм достигнут после 1–3 сеансов (в среднем 1,42) в группе криотерапии и после 1–2 сеансов (в среднем 1,03) в группе кюретажа. При этом косметический результат в группе кюретажа оказался более благоприятным в отношении формирования рубца и гипопигментации [50].

Хирургическое лечение в виде полнослойного иссечения новообразования остается методом выбора при неконтролируемом кровотечении из ЛКГ, при сомнительном диагнозе, позволяющий получить материал для гистологического исследования. Данный метод у ребенка может требовать проведение наркоза. Однако рубцевание является основным недостатком, особенно на таких участках как лицо, где косметический результат является важным [46]. Стоит отметить, что частота рецидива после полнослойного иссечения до здоровых тканей с линейным закрытием составляет около 3,8% [51].

В терапии ЛКГ распространено использование различных видов лазерного излучения (CO2, PDL, Nd:YAG, эрбиевый лазер, полупроводниковый лазер, KTP-лазер и другие). Кожные хромофоры (гемоглобин, оксигемоглобин, вода и меланин) селективно поглощают разные длины волн. Глубина целевого хромофора, а также конкретная длина волны, поглощаемая этим хромофором, должны быть приняты во внимание при выборе лазера [52] (Рис.1). Согласно теории селективного фототермолиза, предложенной *R. Anderson* и *D. Parrish* длина волны, длительность импульса и плотность потока лазера должны быть подобраны так, чтобы привести к селективной деструкции образования, при этом не повреждая окружающие ткани [53].

Излучение непрерывно-волнового лазера на диоксиде углерода (CO2-лазер) преимущественно воздействует на воду в тканях кожи посредством ее хромофорных свойств, значительно менее активно затрагивает меланин и практически не влияет на гемоглобин. При этом существует определенный риск образования рубцов из-за неспецифической коагуляции в непрерывном режиме. *C.Raulin et al. (2002)* сообщили об успешном применении CO2-лазера у 98 пациентов, где только у 2 наблюдался рецидив, при этом отмечая использование комбинации режимов с последующей коагуляции основания пиогенной гранулемы для предотвращения рецидива. Тем не менее, стоит отметить, что в 2 случаях отмечены атрофические рубцы, в 12 случаях транзиторные гипер- и гипопигментации (длительностью до 6 месяцев), процесс заживления области коагуляции занимал от 1 до 3 недель [54].

Придерживаясь концепции минимально инвазивного лечения, стоит отметить, что селективный фототермолиз сосудистых образований с пиком поглощения разных фракций гемоглобина осуществляется при длинах волн 595 нм и 1064 нм, что может быть обеспечено работой импульсного лазера на красителе и неодимого лазера [55].

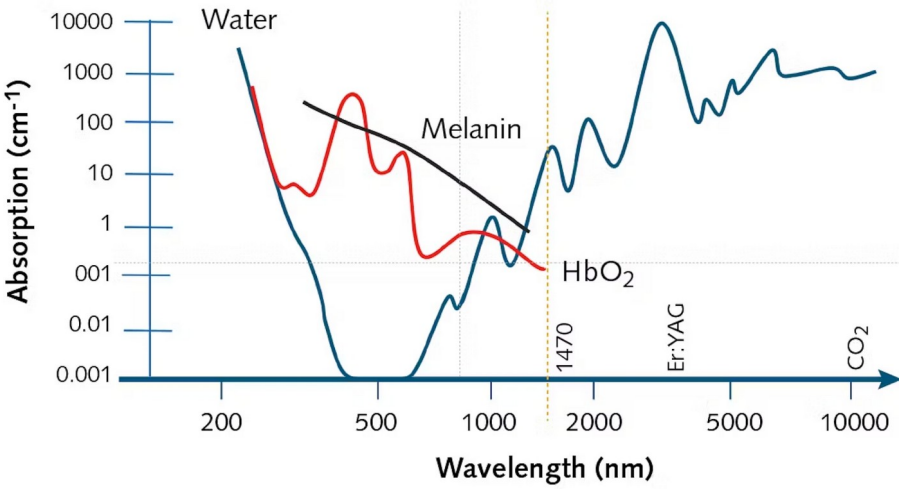


Рисунок 1 - Спектры поглощения лазерного излучения водой, меланином и гемоглобином
DOI: https://doi.org/10.60797/IRJ.2026.165.32.1

*Примечание: источник: https://www.laserfocusworld.com/home/contact/14199342/osier-wu*

Действие импульсных лазеров на родаминовом красителе (PDL-лазер с длиной волны 585 нм) ограничено глубиной проникновения, поэтому он может быть использован только для лечения небольших пиогенных гранулем. *Y.K.Tay et al*. (1997) показали, что в исследовании 22 пиогенных гранулем у детей успешное лечение возможно только при гранулемах диаметром менее 5 мм, и также отметили, что в 9% случаев при диаметре пиогенной гранулемы 0,5 см и 1 см терапия не дала результатов [56].

Впервые операция с использованием лазерных аппаратов на алюмоиттриевом гранате с неодимом (Nd:YAG) была продемонстрирована *J.E.Geusic et al.* в 1964 году [57]. Nd:YAG имеют самую высокую глубину проникновения среди сосудисто-селективных лазеров и самое низкое поглощение эпидермального меланина. Коэффициент поглощения

 © Авторы статьи / Authors of the article

крови при 1064 нм составляет 0,4/мм, что намного выше, чем у окружающей дермы (0,05/мм) при той же длине волны. Эта разница в коэффициентах поглощения обеспечивает селективность лечения глубже расположенных кровеносных сосудов [56]. Проникая на глубину 4–7 мм, возможна эффективная коагуляция ЛКГ большего размера, хороший внутренний гемостаз. Те не менее, необходим точный подбор параметров воздействия луча, чтобы предотвратить избыточное термическое повреждение тканей, результатом чего может быть возникновение грубых рубцов [58].

Обобщая, стоит отметить, к недостаткам лазерной терапии можно отнести риск рецидива заболевания, отсутствие надежного гемостаза при крупном питающем сосуде, избыточную травматизацию кожи, приводящую к формированию рубцовой деформации, гиперпигментацию кожи и другие.

**Заключение**

Большинство исследований, сравнивающих терапевтические подходы, представлены в виде описаний клинических случаев или серий случаев; количество рандомизированных исследований остается недостаточным. Это создает трудности для критической оценки эффективности различных методов терапии ЛКГ и определения оптимальной лечебной тактики. При выборе терапевтического подхода необходимо учитывать ангиоархитектонику ЛКГ; терапия должна быть направлена на устранение питающего базального сосуда.

**Конфликт интересов**

Не указан.

**Рецензия**

Все статьи проходят рецензирование. Но рецензент или автор статьи предпочли не публиковать рецензию к этой статье в открытом доступе. Рецензия может быть предоставлена компетентным органам по запросу.

**Conflict of Interest**

None declared.

**Review**

All articles are peer-reviewed. But the reviewer or the author of the article chose not to publish a review of this article in the public domain. The review can be provided to the competent authorities upon request.

## Список литературы / References

1. Kunimoto K. ISSVA Classification of Vascular Anomalies and Molecular Biology / K. Kunimoto, Y. Yamamoto, M. Jinnin // Int. J. Mol. Sci. — 2022. — Vol. 23, № 4. — P. 2358. — DOI: 10.3390/ijms23042358
2. Тарасенко Г.Н. Пиогенная гранулема в практике врача дерматолога / Г.Н. Тарасенко, Ю.Г. Тарасенко, А.В. Бекоева и др. // Российский журнал кожных и венерических болезней. — 2017. — Т. 20, № 1. — С. 50–52. — DOI: 10.18821/1560-9588-2017-20-1-50-52
3. Sarwal P. Pyogenic Granuloma / P. Sarwal, K. Lapumnuaypol // StatPearls. Treasure Island (FL): StatPearls Publishing. — 2025. — URL: https://www.ncbi.nlm.nih.gov/books/NBK556077/. (дата обращения: 22.02.26)
4. Koo M.G. Pyogenic Granuloma: A Retrospective Analysis of Cases Treated Over a 10-Year / M.G. Koo, S.H. Lee, S.E. Han // Arch Craniofac Surg. — 2017. — Vol. 18, №1. — P. 16–20. — DOI: 10.7181/acfs.2017.18.1.16
5. Гасанова Э.Н. Комбинированная лазерная фотодеструкция – способ радикального лечения пиогенной гранулемы у детей / Э.Н. Гасанова, Н.Е. Горбатова, А.Г. Дорофеев и др. // Детская хирургия. — 2022. — № 4. — С. 207–213. — DOI: 10.55308/1560-9510-2022-26-4-207-213
6. George S.A. Pyogenic Granuloma like Kaposi Sarcoma: A Diagnosis Easily Missed / S.A. George, I.M. Francis // Annals of Pathology and Laboratory Medicine. — 2021. — Vol. 8, № 5. — P. C82–C85. — DOI: 10.21276/apalm.3057
7. Sharma S. Heterogeneous conceptualization of etiopathogenesis: Oral pyogenic granuloma / S. Sharma, S. Chandra, S. Gupta et al. // Natl J Maxillofac Surg. — 2019. — Vol. 10, № 1. — P. 3–7. — DOI: 10.4103/njms.NJMS_55_18
8. Vaitheeswaran K.K. Nail the diagnosis: Lamivudine-induced periungual pyogenic granulomas in PLHIV / K.K. Vaitheeswaran, N. Nischal, N. Bhari et al. // IDCases. — 2025. — Vol. 40, № 5. — P. C. e02270. — DOI: 10.1016/j.idcr.2025.e02270
9. Pimenta R. Cutaneous Adverse Events of Targeted Therapies and Immune-Checkpoint Inhibitors in Patients with Melanoma / R. Pimenta, J. Costa-Rosa, M. Cravo et al. // Journal of the Portuguese Society of Dermatology and Venereology. — 2021. — Vol. 79, № 1. — P. 11–20. — DOI: 10.29021/spdv.79.1.1288
10. Akkuş G. A Rare Skin Lesion in Kidney Transplant Recipients: Pyogenic Granuloma / G. Akkuş, F.N. Sarışık, A. Ural et al. // Turk J Nephrol. — 2020. — Vol. 29, № 2. — P. 177–180.
11. Benedetto C. Development of Periungual Pyogenic Granuloma with Associated Paronychia Following Isotretinoin Therapy: A Case Report and a Review of the Literature / C. Benedetto, D. Crasto, L. Ettefagh et al. // J Clin Aesthet Dermatol. — 2019. — Vol. 12, № 4. — P. 32–36.
12. Wollina U. Pyogenic Granuloma - A Common Benign Vascular Tumor with Variable Clinical Presentation: New Findings and Treatment Options / U. Wollina, D. Langner, K. França et al. // Open Access Maced J Med Sci. — 2017. — Vol. 5, № 4. — P. 423–426. — DOI: 10.3889/oamjms.2017.111
13. Kurian B. Pyogenic Granuloma- a Case Report and Review / B. Kurian, Sasirekha, Ebenezer // International Journal of Dental Sciences and Research. — 2014. — Vol. 2, № 3. — P. 66–68. — DOI: 10.12691/ijdsr-2-3-5
14. Maronese C.A. Eruptive pyogenic granulomas following coronavirus disease 2019 / C.A. Maronese, C. Moltrasio, D.A. Marletta et al. // J Eur Acad Dermatol Venereol. — 2022. — Vol. 36, № 6. — P. e404–e406. — DOI: 10.1111/jdv.17953
15. Al-Zahawi S. The First Case of Eruptive Pyogenic Granuloma following COVID-19 Vaccination / S. Al-Zahawi, A. Ghanadan, F. Saberi et al. // Case Rep Dermatol. — 2024. — Vol. 16, № 1. — P. e190–e197. — DOI: 10.1159/000539849
16. Rancan A. Pyogenic granuloma arising within capillary malformations in children: A case report and literature review / A. Rancan, A. Boscarelli, D. Codrich et al. // Dermatol Reports. — 2021. — Vol. 13, № 2. — P. 9115. — DOI: 10.4081/dr.2021.9115

 © Авторы статьи / Authors of the article

17. Yüksel E.İ. Wnt1 and β-catenin expression in lobular capillary hemangioma: immunohistochemical study / E.İ. Yüksel, H. Balta, N. Kocaman // İstanbul Med J. — 2023. — Vol. 24, № 3. — P. 261–266. — DOI: 10.4274/imj.galenos.2023.06767

18. Lim Y.H. Somatic Activating RAS Mutations Cause Vascular Tumors Including Pyogenic Granuloma / Y.H. Lim, S.R. Douglas, C.J. Ko et al. // J Invest Dermatol. — 2015. — Vol. 135, № 6. — P. 1698–1700. — DOI: 10.1038/jid.2015.55

19. Strobel K. Recurrent Alterations in the MAPK pathway in Sporadic Pyogenic Granuloma of Childhood / K. Strobel, K. Maurus, H. Hamm et al. // Acta Derm Venereol. — 2022. — Vol. 102. — DOI: 10.2340/actadv.v102.1119

20. Yuan K. Expression of Tie-2, angiopoietin-1, angiopoietin-2, ephrinB2 and EphB4 in pyogenic granuloma of human gingiva implicates their roles in inflammatory angiogenesis / K. Yuan, Y.T. Jin, M.T. Lin // J Periodontal Res. — 2000. — Vol. 35, № 3. — P. 165–171. — DOI: 10.1034/j.1600-0765.2000.035003165.x

21. Isaza-Guzmán D.M. Assessment of clinicopathological characteristics and immunoexpression of COX-2 and IL-10 in oral pyogenic granuloma / D.M. Isaza-Guzmán, C.B. Teller-Carrero, M.P. Laberry-Bermúdez et al. // Arch Oral Biol. — 2012. — Vol. 57, № 5. — P. 503–512. — DOI: 10.1016/j.archoralbio.2011.11.004

22. Shetty S.J. An aggressive pyogenic granuloma masquerading as a vascular neoplasm / S.J. Shetty, K. Hallikeri, V. Anehosur et al. // J Indian Soc Periodontol. — 2020. — Vol. 24, № 3. — P. 276–279. — DOI: 10.4103/jisp.jisp_459_19

23. Vara J.T. Correlation of Vascular and Inflammatory Index in Oral Pyogenic Granuloma and Periapical Granuloma - An Insight into Pathogenesis / J.T. Vara, V.S. Gurudu, A. Ananthaneni et al. // J Clin Diagn Res. — 2017. — Vol. 11, № 5. — P. ZC25–ZC28. — DOI: 10.7860/JCDR/2017/24614.9840

24. Abdulla M.H. Expression of VEGF, EGF and HGF in early- and late-stage colorectal cancer / M.H. Abdulla, A.S. Shaik, M.A. Vaali-Mohammed et al. // Mol Clin Oncol. — 2021. — Vol. 15, № 6. — P. 251. — DOI: 10.3892/mco.2021.2413

25. Lomeli Martinez S.M. Oral Pyogenic Granuloma: A Narrative Review / S.M. Lomeli Martinez, N.G. Carrillo Contreras, J.R. Gómez Sandoval et al. // Int J Mol Sci. — 2023. — Vol. 24, № 23. — P. 16885. — DOI: 10.3390/ijms242316885

26. Соловьева О.Н. Морфологическая верификация пиогенной гранулемы / О.Н. Соловьева // 100-летие Российского общества патологоанатомов : материалы Всероссийской конференции памяти О.К. Хмельницкого. — Санкт-Петербург, 2009. — С. 299–301.

27. Скарякина О.Н. Морфометрический метод в дифференциальной диагностике пиогенной гранулемы и «раздраженной» капиллярной гемангиомы / О.Н. Скарякина, О.Н. Гуськова, С.А. Ульяновская // Вестник КРСУ. — 2020. — Т. 20, № 9. — С. 176–180.

28. Elmas ÖF Pyogenic granuloma and nodular Kaposi’s sarcoma: dermoscopic clues for the differential diagnosis / ÖF Elmas, N. Akdeniz, E.M. Acar et al. // Turk J Med Sci. — 2019. — Vol. 49, № 5. — P. 1471–1478. — DOI: 10.3906/sag-1902-60

29. Горбатова Н.Е. Неотложная лазерная фотодеструкция доброкачественных, осложненных кровотечением, сосудистых образований кожного покрова у детей / Н.Е. Горбатова, Т.Е. Юшина, О.О. Саруханян и др. // Журнал им. Н.В. Склифосовского «Неотложная медицинская помощь». — 2019. — Т. 8, № 1. — С. 35–44. — DOI: 10.23934/2223-9022-2019-8-1-35-44

30. Gonzalez C. Dermatological Ultrasound of Less Frequent Dermatological Vascular Anomalies: A Retrospective Study and Literature Review From a Reference Center in Bogotá, Colombia / C. Gonzalez, V. Duque-Clavijo, J. Cantor et al. // Cureus. — 2024. — Vol. 16, № 9. — P. e70400. — DOI: 10.7759/cureus

31. Piłat P. High-frequency ultrasound in the diagnosis of selected non-melanoma skin nodular lesions / P. Piłat, A. Borzęcki, M. Jazienicki et al. // Postepy Dermatol Alergol. — 2019. — Vol. 36, № 5. — P. 572–580. — DOI: 10.5114/ada.2019.89505

32. Nozaki T. Imaging of vascular tumors with an emphasis on ISSVA classification / T. Nozaki, M. Matsusako, H. Mimura et al. // Jpn J Radiol. — 2013. — Vol. 31, № 12. — P. 775–785. — DOI: 10.1007/s11604-013-0249-x

33. Cantisani V. Color-Doppler US features of a pyogenic granuloma of the upper dorsum tongue / V. Cantisani, A. Del Vecchio, E. Fioravanti et al. // J Ultrasound. — 2014. — Vol. 19, № 1. — P. 67–70. — DOI: 10.1007/s40477-014-0121-6

34. Prajapat J. Extragingival pyogenic granuloma of the lower lip masquerading as a vascular lesion / J. Prajapat, R. Prajapat, S.B. Khanagar et al. // J Oral Maxillofac Pathol. — 2022. — Vol. 26, Suppl 1. — P. S119–S123. — DOI: 10.4103/jomfp.jomfp_108_21

35. Kikusawa A. Subcutaneous lobular capillary hemangioma with sonography and computed tomography findings / A. Kikusawa, M. Oka, H. Shimizu et al. // Eur J Dermatol. — 2012. — Vol. 22, № 2. — P. 276–277. — DOI: 10.1684/ejd.2012.1652

36. Lee G.K. Lobular capillary hemangioma in the soft tissue of the finger: sonographic findings / G.K. Lee, K.J. Suh, J.H. Lee et al. // Skeletal Radiol. — 2010. — Vol. 39, № 11. — P. 1097–1102. — DOI: 10.1007/s00256-010-0934-0

37. Preclaro I.A. Topical therapies of pyogenic granuloma in children: A systematic review of case reports, case series, and cohort studies / I.A. Preclaro, L.C. Jamisola, C.Y. Yang // Indian J Paediatr Dermatol. — 2024. — Vol. 25, № 1. — P. 1–7. — DOI: 10.4103/ijpd.ijpd_78_23

38. Filoni A. Topical beta-blockers in dermatologic therapy / A. Filoni, F. Ambrogio, A. De Marco et al. // Dermatol Ther. — 2021. — Vol. 34, № 4. — P. e15016. — DOI: 10.1111/dth.15016

39. Fattore D. Successful treatment of eruptive pyogenic granuloma with propranolol / D. Fattore, A. Di Guida, A. Detoraki et al. // Dermatol Ther. — 2021. — Vol. 34, № 4. — P. e14998. — DOI: 10.1111/dth.14998

40. El-Taweel A.E.I. Topical β-blockers for pyogenic granulomas: A promising option for younger patients / A.E.I. El-Taweel, A.A.A. Al-Refaie, KHA Salem et al. // J Cosmet Dermatol. — 2021. — Vol. 20, № 6. — P. 1801–1806. — DOI: 10.1111/jocd.13800

41. Barry K.K. Topical treatment of pyogenic granulomas in a pediatric population: A single-institution retrospective review / K.K. Barry, M.G. Liang, E.B. Hawryluk // JAAD Int. — 2022. — Vol. 8. — P. 7–9. — DOI: 10.1016/j.jdin.2022.03.014

42. McGinness A. Topical timolol: An effective treatment option for agminated pyogenic granuloma / A. McGinness, A. Gillam, I. Yeh et al. // Pediatr Dermatol. — 2018. — Vol. 35, № 5. — P. e300–e303. — DOI: 10.1111/pde.13575

43. Badavanis G. Successful Treatment of Suborbital Pyogenic Granuloma with Topical Imiquimod / G. Badavanis, E. Pasmatzi, A. Monastirli et al. // Case Reports in Clinical Medicine. — 2018. — Vol. 7, № 1. — P. 1–6. — DOI: 10.4236/crcm.2018.71001

44. Plachouri K.M. Therapeutic approaches to pyogenic granuloma: an updated review / K.M. Plachouri, S. Georgiou // Int J Dermatol. — 2019. — Vol. 58, № 6. — P. 642–648. — DOI: 10.1111/ijd.14268

45. Erduran F. The clinical characteristics and outcomes of the patients with pyogenic granuloma: A retrospective study of 144 patients / F. Erduran // Ann Med Res. — 2024. — Vol. 31, № 1. — P. 39–42. — DOI: 10.5455/annalsmedres.2023.11.306

46. Daruwalla S.B. Establishing the efficacy and safety of the novel use of common salt for the treatment of pyogenic granuloma / S.B. Daruwalla, S. Ghate, R. Dhurat // Clin Exp Dermatol. — 2021. — Vol. 46, № 7. — P. 1243–1247. — DOI: 10.1111/ced.14658

47. Henry D. Corticosteroids as a conservative treatment for recurrent pediatric oral pyogenic granuloma: a case report and review of the literature / D. Henry, G. Gautier, B. Faudemer et al. // Pan Afr Med J. — 2024. — Vol. 49. — P. 51. — DOI: 10.11604/pamj.2024.49.51.44964

48. Sutula F.C. Eyelid necrosis following intralesional corticosteroid injection for capillary hemangioma / F.C. Sutula, A.T. Glover // Ophthalmic Surg. — 1987. — Vol. 18, № 2. — P. 103–105.

49. Kaleeny J.D. Pyogenic Granuloma Diagnosis and Management: A Practical Review / J.D. Kaleeny, J.E. Janis // Plast Reconstr Surg Glob Open. — 2024. — Vol. 12, № 9. — P. e6160. — DOI: 10.1097/GOX.0000000000006160

50. Ghodsi S.Z. Comparison of cryotherapy and curettage for the treatment of pyogenic granuloma: a randomized trial / S.Z. Ghodsi, M. Raziei, A. Taheri et al. // Br J Dermatol. — 2006. — Vol. 154, № 4. — P. 671–675. — DOI: 10.1111/j.1365-2133.2005.06923.x

51. Lawley L.P. Pyogenic granuloma (lobular capillary hemangioma) / L.P. Lawley // UpToDate. — 2024. — URL: https://www.uptodate.com/contents/13736/print. (дата обращения: 22.02.26)

52. Carroll L. LASER-tissue interactions / L. Carroll, T.R. Humphreys // Clin Dermatol. — 2006. — Vol. 24, № 1. — P. 2–7. — DOI: 10.1016/j.clindermatol.2005.10.019

53. Anderson R.R. Selective photothermolysis: precise microsurgery by selective absorption of pulsed radiation / R.R. Anderson, J.A. Parrish // Science. — 1983. — Vol. 220, № 4596. — P. 524–527. — DOI: 10.1126/science.6836297

54. Raulin C. The combined continuous-wave/pulsed carbon dioxide laser for treatment of pyogenic granuloma / C. Raulin, B. Greve, S. Hammes // Arch Dermatol. — 2002. — Vol. 138, № 1. — P. 33–37. — DOI: 10.1001/archderm.138.1.33

55. Сафин Д.А. Выбор метода лечения пиогенной гранулёмы в зависимости от ультразвуковой картины : клиническое наблюдение / Д.А. Сафин, Ю.А. Поляев, И.Н. Нурмеев и др. // Детская хирургия. — 2025. — Т. 29, № 3. — С. 55–63. — DOI: 10.17816/ps864

56. Srinivas C.R. Lasers for vascular lesions: standard guidelines of care / C.R. Srinivas, M. Kumaresan // Indian J Dermatol Venereol Leprol. — 2011. — Vol. 77, № 3. — P. 349–368. — DOI: 10.4103/0378-6323.79728

57. Geusic J.E. Laser oscillations in Nd-doped yttrium aluminum, yttrium gallium and gadolinium garnets / J.E. Geusic, H.M. Marcos, L.G. van Uitert // Appl. Phys. Lett. — 1964. — Vol. 4. — P. 182–184. — DOI: 10.1063/1.1753928

58. Cheng J. Comparison of the efficacy and adverse effects of long pulsed 1064 nm Nd: YAG laser and sclerotherapy in the treatment of pyogenic granuloma in children: a retrospective study / J. Cheng, H. Yuan, R. Fu et al. // Sci Rep. — 2025. — Vol. 15, № 1. — P. 2843. — DOI: 10.1038/s41598-025-85401-8

## Список литературы на английском языке / References in English

1. Kunimoto K. ISSVA Classification of Vascular Anomalies and Molecular Biology / K. Kunimoto, Y. Yamamoto, M. Jinnin // Int. J. Mol. Sci. — 2022. — Vol. 23, № 4. — P. 2358. — DOI: 10.3390/ijms23042358

2. Tarasenko G.N. Piogennaya granulema v praktike vracha dermatologa [Pyogenic granuloma in the practice of a dermatologist] / G.N. Tarasenko, Yu.G. Tarasenko, A.V. Bekoeva et al. // Rossijskij zhurnal kozhnyh i venericheskih boleznej [Russian Journal of Skin and Venereal Diseases]. — 2017. — Vol. 20, № 1. — P. 50–52. — DOI: 10.18821/1560-9588-2017-20-1-50-52 [in Russian]

3. Sarwal P. Pyogenic Granuloma / P. Sarwal, K. Lapumnuaypol // StatPearls. Treasure Island (FL): StatPearls Publishing. — 2025. — URL: https://www.ncbi.nlm.nih.gov/books/NBK556077/. (accessed: 22.02.26)

4. Koo M.G. Pyogenic Granuloma: A Retrospective Analysis of Cases Treated Over a 10-Year / M.G. Koo, S.H. Lee, S.E. Han // Arch Craniofac Surg. — 2017. — Vol. 18, №1. — P. 16–20. — DOI: 10.7181/acfs.2017.18.1.16

5. Gasanova E'.N. Kombinirovannaya lazernaya fotodestrukciya – sposob radikal'nogo lecheniya piogennoj granulemy' u detej [Combined laser photodestruction – a method of radical treatment of pyogenic granuloma in children] / E'.N. Gasanova, N.E. Gorbatova, A.G. Dorofeev et al. // Pediatric surgery. — 2022. — № 4. — P. 207–213. — DOI: 10.55308/1560-9510-2022-26-4-207-213 [in Russian]

6. George S.A. Pyogenic Granuloma like Kaposi Sarcoma: A Diagnosis Easily Missed / S.A. George, I.M. Francis // Annals of Pathology and Laboratory Medicine. — 2021. — Vol. 8, № 5. — P. C82–C85. — DOI: 10.21276/apalm.3057

7. Sharma S. Heterogeneous conceptualization of etiopathogenesis: Oral pyogenic granuloma / S. Sharma, S. Chandra, S. Gupta et al. // Natl J Maxillofac Surg. — 2019. — Vol. 10, № 1. — P. 3–7. — DOI: 10.4103/njms.NJMS_55_18

 © Авторы статьи / Authors of the article

8. Vaitheeswaran K.K. Nail the diagnosis: Lamivudine-induced periungual pyogenic granulomas in PLHIV / K.K. Vaitheeswaran, N. Nischal, N. Bhari et al. // IDCases. — 2025. — Vol. 40, № 5. — P. C. e02270. — DOI: 10.1016/j.idcr.2025.e02270

9. Pimenta R. Cutaneous Adverse Events of Targeted Therapies and Immune-Checkpoint Inhibitors in Patients with Melanoma / R. Pimenta, J. Costa-Rosa, M. Cravo et al. // Journal of the Portuguese Society of Dermatology and Venereology. — 2021. — Vol. 79, № 1. — P. 11–20. — DOI: 10.29021/spdv.79.1.1288

10. Akkuş G. A Rare Skin Lesion in Kidney Transplant Recipients: Pyogenic Granuloma / G. Akkuş, F.N. Sarışık, A. Ural et al. // Turk J Nephrol. — 2020. — Vol. 29, № 2. — P. 177–180.

11. Benedetto C. Development of Periungual Pyogenic Granuloma with Associated Paronychia Following Isotretinoin Therapy: A Case Report and a Review of the Literature / C. Benedetto, D. Crasto, L. Ettefagh et al. // J Clin Aesthet Dermatol. — 2019. — Vol. 12, № 4. — P. 32–36.

12. Wollina U. Pyogenic Granuloma - A Common Benign Vascular Tumor with Variable Clinical Presentation: New Findings and Treatment Options / U. Wollina, D. Langner, K. França et al. // Open Access Maced J Med Sci. — 2017. — Vol. 5, № 4. — P. 423–426. — DOI: 10.3889/oamjms.2017.111

13. Kurian B. Pyogenic Granuloma- a Case Report and Review / B. Kurian, Sasirekha, Ebenezer // International Journal of Dental Sciences and Research. — 2014. — Vol. 2, № 3. — P. 66–68. — DOI: 10.12691/ijdsr-2-3-5

14. Maronese C.A. Eruptive pyogenic granulomas following coronavirus disease 2019 / C.A. Maronese, C. Moltrasio, D.A. Marletta et al. // J Eur Acad Dermatol Venereol. — 2022. — Vol. 36, № 6. — P. e404–e406. — DOI: 10.1111/jdv.17953

15. Al-Zahawi S. The First Case of Eruptive Pyogenic Granuloma following COVID-19 Vaccination / S. Al-Zahawi, A. Ghanadan, F. Saberi et al. // Case Rep Dermatol. — 2024. — Vol. 16, № 1. — P. e190–e197. — DOI: 10.1159/000539849

16. Rancan A. Pyogenic granuloma arising within capillary malformations in children: A case report and literature review / A. Rancan, A. Boscarelli, D. Codrich et al. // Dermatol Reports. — 2021. — Vol. 13, № 2. — P. 9115. — DOI: 10.4081/dr.2021.9115

17. Yüksel E.İ. Wnt1 and β-catenin expression in lobular capillary hemangioma: immunohistochemical study / E.İ. Yüksel, H. Balta, N. Kocaman // İstanbul Med J. — 2023. — Vol. 24, № 3. — P. 261–266. — DOI: 10.4274/imj.galenos.2023.06767

18. Lim Y.H. Somatic Activating RAS Mutations Cause Vascular Tumors Including Pyogenic Granuloma / Y.H. Lim, S.R. Douglas, C.J. Ko et al. // J Invest Dermatol. — 2015. — Vol. 135, № 6. — P. 1698–1700. — DOI: 10.1038/jid.2015.55

19. Strobel K. Recurrent Alterations in the MAPK pathway in Sporadic Pyogenic Granuloma of Childhood / K. Strobel, K. Maurus, H. Hamm et al. // Acta Derm Venereol. — 2022. — Vol. 102. — DOI: 10.2340/actadv.v102.1119

20. Yuan K. Expression of Tie-2, angiopoietin-1, angiopoietin-2, ephrinB2 and EphB4 in pyogenic granuloma of human gingiva implicates their roles in inflammatory angiogenesis / K. Yuan, Y.T. Jin, M.T. Lin // J Periodontal Res. — 2000. — Vol. 35, № 3. — P. 165–171. — DOI: 10.1034/j.1600-0765.2000.035003165.x

21. Isaza-Guzmán D.M. Assessment of clinicopathological characteristics and immunoexpression of COX-2 and IL-10 in oral pyogenic granuloma / D.M. Isaza-Guzmán, C.B. Teller-Carrero, M.P. Laberry-Bermúdez et al. // Arch Oral Biol. — 2012. — Vol. 57, № 5. — P. 503–512. — DOI: 10.1016/j.archoralbio.2011.11.004

22. Shetty S.J. An aggressive pyogenic granuloma masquerading as a vascular neoplasm / S.J. Shetty, K. Hallikeri, V. Anehosur et al. // J Indian Soc Periodontol. — 2020. — Vol. 24, № 3. — P. 276–279. — DOI: 10.4103/jisp.jisp_459_19

23. Vara J.T. Correlation of Vascular and Inflammatory Index in Oral Pyogenic Granuloma and Periapical Granuloma - An Insight into Pathogenesis / J.T. Vara, V.S. Gurudu, A. Ananthaneni et al. // J Clin Diagn Res. — 2017. — Vol. 11, № 5. — P. ZC25–ZC28. — DOI: 10.7860/JCDR/2017/24614.9840

24. Abdulla M.H. Expression of VEGF, EGF and HGF in early- and late-stage colorectal cancer / M.H. Abdulla, A.S. Shaik, M.A. Vaali-Mohammed et al. // Mol Clin Oncol. — 2021. — Vol. 15, № 6. — P. 251. — DOI: 10.3892/mco.2021.2413

25. Lomeli Martinez S.M. Oral Pyogenic Granuloma: A Narrative Review / S.M. Lomeli Martinez, N.G. Carrillo Contreras, J.R. Gómez Sandoval et al. // Int J Mol Sci. — 2023. — Vol. 24, № 23. — P. 16885. — DOI: 10.3390/ijms242316885

26. Soloveva O.N. Morfologicheskaya verifikatsiya piogennoi granulemi [Morphological verification of pyogenic granuloma] / O.N. Soloveva // 100-letie Rossijskogo obshchestva patologoanatomov [100th anniversary of the Russian Society of Pathologists] : proceedings of the All-Russian Conference in memory of O.K. Khmelnitsky. — Saint Petersburg, 2009. — P. 299–301. [in Russian]

27. Skaryakina O.N. Morfometricheskii metod v differentsialnoi diagnostike piogennoi granulemi i «razdrazhennoi» kapillyarnoi gemangiomi [Morphometric method in the differential diagnosis of pyogenic granuloma and “irritated” capillary hemangioma] / O.N. Skaryakina, O.N. Guskova, S.A. Ulyanovskaya // Vestnik KRSU [Bulletin of the KRSU]. — 2020. — Vol. 20, № 9. — P. 176–180. [in Russian]

28. Elmas ÖF Pygenic granuloma and nodular Kaposi’s sarcoma: dermoscopic clues for the differential diagnosis / ÖF Elmas, N. Akdeniz, E.M. Acar et al. // Turk J Med Sci. — 2019. — Vol. 49, № 5. — P. 1471–1478. — DOI: 10.3906/sag-1902-60

29. Gorbatova N.E. Neotlozhnaya lazernaya fotodestruktsiya dobrokachestvennikh, oslozhnennikh krovotecheniem, sosudistikh obrazovanii kozhnogo pokrova u detei [Emergency laser photodestruction of benign vascular lesions of the skin in children complicated by bleeding] / N.E. Gorbatova, T.E. Yushina, O.O. Sarukhanyan et al. // Zhurnal im. N.V. Sklifosovskogo «Neotlozhnaya meditsinskaya pomoshch» [Sklifosovsky Journal "Emergency Medical Care"]. — 2019. — Vol. 8, № 1. — P. 35–44. — DOI: 10.23934/2223-9022-2019-8-1-35-44 [in Russian]

30. Gonzalez C. Dermatological Ultrasound of Less Frequent Dermatological Vascular Anomalies: A Retrospective Study and Literature Review From a Reference Center in Bogotá, Colombia / C. Gonzalez, V. Duque-Clavijo, J. Cantor et al. // Cureus. — 2024. — Vol. 16, № 9. — P. e70400. — DOI: 10.7759/cureus

 © Авторы статьи / Authors of the article

31. Piłat P. High-frequency ultrasound in the diagnosis of selected non-melanoma skin nodular lesions / P. Piłat, A. Borzęcki, M. Jazienicki et al. // Postepy Dermatol Alergol. — 2019. — Vol. 36, № 5. — P. 572–580. — DOI: 10.5114/ada.2019.89505

32. Nozaki T. Imaging of vascular tumors with an emphasis on ISSVA classification / T. Nozaki, M. Matsusako, H. Mimura et al. // Jpn J Radiol. — 2013. — Vol. 31, № 12. — P. 775–785. — DOI: 10.1007/s11604-013-0249-x

33. Cantisani V. Color-Doppler US features of a pyogenic granuloma of the upper dorsum tongue / V. Cantisani, A. Del Vecchio, E. Fioravanti et al. // J Ultrasound. — 2014. — Vol. 19, № 1. — P. 67–70. — DOI: 10.1007/s40477-014-0121-6

34. Prajapat J. Extragingival pyogenic granuloma of the lower lip masquerading as a vascular lesion / J. Prajapat, R. Prajapat, S.B. Khanagar et al. // J Oral Maxillofac Pathol. — 2022. — Vol. 26, Suppl 1. — P. S119–S123. — DOI: 10.4103/jomfp.jomfp_108_21

35. Kikusawa A. Subcutaneous lobular capillary hemangioma with sonography and computed tomography findings / A. Kikusawa, M. Oka, H. Shimizu et al. // Eur J Dermatol. — 2012. — Vol. 22, № 2. — P. 276–277. — DOI: 10.1684/ejd.2012.1652

36. Lee G.K. Lobular capillary hemangioma in the soft tissue of the finger: sonographic findings / G.K. Lee, K.J. Suh, J.H. Lee et al. // Skeletal Radiol. — 2010. — Vol. 39, № 11. — P. 1097–1102. — DOI: 10.1007/s00256-010-0934-0

37. Preclaro I.A. Topical therapies of pyogenic granuloma in children: A systematic review of case reports, case series, and cohort studies / I.A. Preclaro, L.C. Jamisola, C.Y. Yang // Indian J Paediatr Dermatol. — 2024. — Vol. 25, № 1. — P. 1–7. — DOI: 10.4103/ijpd.ijpd_78_23

38. Filoni A. Topical beta-blockers in dermatologic therapy / A. Filoni, F. Ambrogio, A. De Marco et al. // Dermatol Ther. — 2021. — Vol. 34, № 4. — P. e15016. — DOI: 10.1111/dth.15016

39. Fattore D. Successful treatment of eruptive pyogenic granuloma with propranolol / D. Fattore, A. Di Guida, A. Detoraki et al. // Dermatol Ther. — 2021. — Vol. 34, № 4. — P. e14998. — DOI: 10.1111/dth.14998

40. El-Taweel A.E.I. Topical β-blockers for pyogenic granulomas: A promising option for younger patients / A.E.I. El-Taweel, A.A.A. Al-Refaie, KHA Salem et al. // J Cosmet Dermatol. — 2021. — Vol. 20, № 6. — P. 1801–1806. — DOI: 10.1111/jocd.13800

41. Barry K.K. Topical treatment of pyogenic granulomas in a pediatric population: A single-institution retrospective review / K.K. Barry, M.G. Liang, E.B. Hawryluk // JAAD Int. — 2022. — Vol. 8. — P. 7–9. — DOI: 10.1016/j.jdin.2022.03.014

42. McGinness A. Topical timolol: An effective treatment option for agminated pyogenic granuloma / A. McGinness, A. Gillam, I. Yeh et al. // Pediatr Dermatol. — 2018. — Vol. 35, № 5. — P. e300–e303. — DOI: 10.1111/pde.13575

43. Badavanis G. Successful Treatment of Suborbital Pyogenic Granuloma with Topical Imiquimod / G. Badavanis, E. Pasmatzi, A. Monastirli et al. // Case Reports in Clinical Medicine. — 2018. — Vol. 7, № 1. — P. 1–6. — DOI: 10.4236/crcm.2018.71001

44. Plachouri K.M. Therapeutic approaches to pyogenic granuloma: an updated review / K.M. Plachouri, S. Georgiou // Int J Dermatol. — 2019. — Vol. 58, № 6. — P. 642–648. — DOI: 10.1111/ijd.14268

45. Erduran F. The clinical characteristics and outcomes of the patients with pyogenic granuloma: A retrospective study of 144 patients / F. Erduran // Ann Med Res. — 2024. — Vol. 31, № 1. — P. 39–42. — DOI: 10.5455/annalsmedres.2023.11.306

46. Daruwalla S.B. Establishing the efficacy and safety of the novel use of common salt for the treatment of pyogenic granuloma / S.B. Daruwalla, S. Ghate, R. Dhurat // Clin Exp Dermatol. — 2021. — Vol. 46, № 7. — P. 1243–1247. — DOI: 10.1111/ced.14658

47. Henry D. Corticosteroids as a conservative treatment for recurrent pediatric oral pyogenic granuloma: a case report and review of the literature / D. Henry, G. Gautier, B. Faudemer et al. // Pan Afr Med J. — 2024. — Vol. 49. — P. 51. — DOI: 10.11604/pamj.2024.49.51.44964

48. Sutula F.C. Eyelid necrosis following intralesional corticosteroid injection for capillary hemangioma / F.C. Sutula, A.T. Glover // Ophthalmic Surg. — 1987. — Vol. 18, № 2. — P. 103–105.

49. Kaleeny J.D. Pyogenic Granuloma Diagnosis and Management: A Practical Review / J.D. Kaleeny, J.E. Janis // Plast Reconstr Surg Glob Open. — 2024. — Vol. 12, № 9. — P. e6160. — DOI: 10.1097/GOX.0000000000006160

50. Ghodsi S.Z. Comparison of cryotherapy and curettage for the treatment of pyogenic granuloma: a randomized trial / S.Z. Ghodsi, M. Raziei, A. Taheri et al. // Br J Dermatol. — 2006. — Vol. 154, № 4. — P. 671–675. — DOI: 10.1111/j.1365-2133.2005.06923.x

51. Lawley L.P. Pyogenic granuloma (lobular capillary hemangioma) / L.P. Lawley // UpToDate. — 2024. — URL: https://www.uptodate.com/contents/13736/print. (accessed: 22.02.26)

52. Carroll L. LASER-tissue interactions / L. Carroll, T.R. Humphreys // Clin Dermatol. — 2006. — Vol. 24, № 1. — P. 2–7. — DOI: 10.1016/j.clindermatol.2005.10.019

53. Anderson R.R. Selective photothermolysis: precise microsurgery by selective absorption of pulsed radiation / R.R. Anderson, J.A. Parrish // Science. — 1983. — Vol. 220, № 4596. — P. 524–527. — DOI: 10.1126/science.6836297

54. Raulin C. The combined continuous-wave/pulsed carbon dioxide laser for treatment of pyogenic granuloma / C. Raulin, B. Greve, S. Hammes // Arch Dermatol. — 2002. — Vol. 138, № 1. — P. 33–37. — DOI: 10.1001/archderm.138.1.33

55. Safin D.A. Vibor metoda lecheniya piogennoi granulyomi v zavisimosti ot ultrazvukovoi kartini [The choice of treatment method for pyogenic granuloma depending on the ultrasound picture] : a clinical observation / D.A. Safin, Yu.A. Polyaev, I.N. Nurmeev et al. // Detskaya khirurgiya [Pediatric Surgery]. — 2025. — Vol. 29, № 3. — P. 55–63. — DOI: 10.17816/ps864 [in Russian]

56. Srinivas C.R. Lasers for vascular lesions: standard guidelines of care / C.R. Srinivas, M. Kumaresan // Indian J Dermatol Venereol Leprol. — 2011. — Vol. 77, № 3. — P. 349–368. — DOI: 10.4103/0378-6323.79728

 © Авторы статьи / Authors of the article

57. Geusic J.E. Laser oscillations in Nd-doped yttrium aluminum, yttrium gallium and gadolinium garnets / J.E. Geusic, H.M. Marcos, L.G. van Uitert // Appl. Phys. Lett. — 1964. — Vol. 4. — P. 182–184. — DOI: 10.1063/1.1753928

58. Cheng J. Comparison of the efficacy and adverse effects of long pulsed 1064 nm Nd: YAG laser and sclerotherapy in the treatment of pyogenic granuloma in children: a retrospective study / J. Cheng, H. Yuan, R. Fu et al. // Sci Rep. — 2025. — Vol. 15, № 1. — P. 2843. — DOI: 10.1038/s41598-025-85401-8