СТОМАТОЛОГИЯ/DENTISTRY

DOI: https://doi.org/10.60797/IRJ.2025.157.10

ОЦЕНКА ЭФФЕКТИВНОСТИ ИСПОЛЬЗОВАНИЯ ПРОТИВОВОСПАЛИТЕЛЬНОГО ГЕЛЯ, ВКЛЮЧАЮЩЕГО ПРЕПАРАТЫ НА ОСНОВЕ МИНЕРАЛА БИШОФИТА И МОЛЕКУЛ ТИТАНА, ПРИ ЛЕЧЕНИИ ЗАБОЛЕВАНИЙ ПАРОДОНТА. КЛИНИЧЕСКИЙ СЛУЧАЙ

Научная статья

Шаронова Н.А.[1, *], Темкин Э.С.[2]
[1] ORCID : 0009-0001-4694-4408;
[2] ORCID : 0000-0002-6163-7465;
[1, 2] Волгоградский государственный медицинский университет, Волгоград, Российская Федерация

* Корреспондирующий автор (nsharonova90[at]mail.ru)

Аннотация

Пародонтит — это воспалительно-деструктивное заболевание тканей, входящих в пародонтальный комплекс, которое характеризуется полиэтиологическим характером. Широкое распространение во всем мире, обусловливает постоянный поиск новых препаратов и методов лечения заболеваний пародонта. Таким образом, новая минералсодержащая комбинация препаратов Поликатан (магнисодержащий гель на основе минерала бишофит) и Тизоль (препарат на основе молекул титана), ранее не используемая в терапевтической стоматологии, может являться хорошим дополнением к стандартной методике лечения пародонтита. Целью исследования было проанализировать клинический случай и оценить эффективность геля «Поликатан и Тизоль» в лечении пародонтита средней степени тяжести. Материалы и методы исследования: проводили обследование до лечения, на 3, 7, 14 день, через 3 и 6 месяцев после завершения терапии, путем определения пародонтологических и гигиенических индексов. Также проведено бактериологическое исследование из самого глубокого пародонтального кармана до лечения и после. Лечение проводилось совместным использованием стандартной методики с ежедневной аппликацией геля «Поликатан и Тизоль» в течение 5 посещений. Вывод: клиническое обследование показало положительную динамику всех индексных показателей, стремительное снижение воспаления в тканях пародонта, быстрое устранение болевых и неприятных ощущений у пациента. Наблюдалось снижение условно-патогенной флоры и увеличение количества резидентной флоры, что говорит об антибактериальном эффекте геля.

Ключевые слова: пародонтит, гель Поликатан, Тизоль, пародонтологические индексы.

EVALUATION OF THE EFFICACY OF ANTI-INFLAMMATORY GEL INCLUDING DRUGS BASED ON BISCHOFITE MINERAL AND TITANIUM MOLECULES IN THE TREATMENT OF PERIODONTAL DISEASES. CLINICAL CASE

Research article

Sharonova N.A.[1, *], Temkin E.S.[2]
[1] ORCID : 0009-0001-4694-4408;
[2] ORCID : 0000-0002-6163-7465;
[1, 2] Volgograd State Medical University, Volgograd, Russian Federation

* Corresponding author (nsharonova90[at]mail.ru)

Abstract

Periodontitis is an inflammatory-destructive disease of tissues included in the periodontal complex, which is characterised by polyetiological nature. It's widespread all over the world, causing a constant search for new drugs and methods of treatment of periodontal diseases. Thus, a new mineral-containing combination of Polykatan (magnesium-containing gel based on the mineral bischofite) and Tizol (a drug based on titanium molecules), previously not used in therapeutic dentistry, can be a good addition to the standard method of periodontitis treatment. The aim of the study was to analyse a clinical case and evaluate the efficacy of 'Polycatan' and 'Tizol' gel in the treatment of moderate periodontitis. Materials and methods: an evaluation was performed before treatment, on days 3, 7, 14, 3 and 6 months after completion of therapy, by determining periodontal and hygienic indices. Bacteriological examination from the deepest periodontal pocket before and after treatment was also carried out. The treatment was done with the combined use of standard technique with daily application of 'Polycatan' and 'Tizol' gel for 5 visits. Conclusion: clinical examination showed positive dynamics of all index indicators, rapid reduction of inflammation in periodontal tissues, rapid elimination of painful and unpleasant sensations in the patient. There was a decrease in opportunistic flora and an increase in the number of resident flora, which indicates the antibacterial effect of the gel.

Keywords: periodontitis, Polycatan gel, Tizol, periodontal indices.

Введение

Частота выявления заболеваний пародонта неизменно остается на высоком уровне. Во всем мире заболевания пародонта занимают 11 место среди остальных соматических патологий [1] и 2 место после кариеса среди стоматологических болезней [2]. Для пародонтита характерна дистрофия костной ткани смешанного характера в результате воспалительного процесса, основным триггером которого является микробиота зубной бляшки [3]. Сложность лечения воспалительных заболеваний пародонта заключается в его полиэтиологичном происхождении, на ряду с микробным фактором, выделяют влияние иммунного ответа организма, наличие коморбидных патологий,

наследственный фактор, анатомического строения челюстно-лицевой области и наличие вредных привычек [4], [5]. Мультифакторная теория этиологии, отсутствие у пациентов знаний и мотивационного компонента, неправильно выбранная тактика лечения врачом или отсутствие возможности проведения каких-либо манипуляций объясняет лидирующую позицию пародонтита среди патологий полости рта. Широкое распространение подчеркивает актуальность поиска новых методов лечения, совершенствование уже существующих и доказано эффективных методов и препаратов [6].

Лечение заболеваний пародонта носит комплексный характер [7]. На сегодняшний день главной целью терапии воспалительных заболеваний пародонта является деструкция зубной бляшки и уничтожение находящихся в ней микробов путем воздействия звуковых, ультразвуковых, воздушно-абразивных приборов, а также наборов для ручного метода очищения над- и поддесневой области. В соответствии с клиническими рекомендациями терапия дополняется назначением антисептических, антибактериальных, нестероидных противовоспалительных препаратов по показаниям. Также отводится важная роль препаратам, направленных на коррекцию иммунного ответа. Хорошо зарекомендовали себя в клинической практике воздействия на десну низкочастотным лазерным светом и клеточная плазмотерапия [8]. Однако все препараты и методы имеют строгие показания и в ряде случаев не могут применяться у отдельных групп людей. В таком случае хорошей альтернативой может выступить комбинированный противовоспалительный гель «Поликатан и Тизоль», отдельные компоненты которого показали свою эффективность в лечении патологий полости рта, в том числе воспалительных заболеваний десен (Поликатан). Так Поликатан (патент РФ №2053774 от 10.02.1996) оказывает следующие эффекты: снимает воспаление (противовоспалительный), отек (противоотечный); способствует нормализации состава микрофлоры пародонтальных карманов, угнетению роста патогенной флоры (антимикробный, антисептический); стимулирует иммунный тканевой ответ (иммунотропный); снижает время удаления девитализированных тканей (протеолитический) [9]. В свою очередь Тизоль («Тизоль®» МЗ РФ (Р № 001667/01-010807)) наряду с похожими свойствами как у Поликатан, дополнительно устраняет боль и зуд (обезболивающий и противозудный эффект), улучшает оксигенацию тканей, является сильнейшим транскутаным проводником [10]. Синергия двух препаратов может значительно повысить успех терапевтического лечения воспалительных заболеваний пародонта.

Методы и принципы исследования

За стоматологической помощью обратился пациент А. 40 лет (1984г.). Его беспокоила боль различной интенсивности в области передних зубов верхней и нижней челюстей, ощущение неприятного запаха изо рта, появление крови во время чистки зубов, иногда при употреблении жесткой пищи.

В анамнезе жизни — пациент считает себя здоровым, у других специалистов не наблюдается.

При сборе анамнеза заболевания выяснено, что ранее пациенту не проводилось лечение тканей пародонта, неприятные ощущения появились около года назад, к врачу не обращался, дома периодически применял ополаскиватели для полости рта разных фирм, наносил на десна противовоспалительные гели, улучшений не отмечал.

При осмотре: конфигурация лица и кожные покровы не изменены; красная кайма губ и слизистая оболочка полости рта нормальной окраски, умеренно увлажнены, патологических элементов не выявлено; регионарные лимфатические узлы не пальпируются; открывание рта свободное, безболезненное, в полном объеме; прикрепление уздечек в норме. В объективных данных обследования до лечения: на зубах большое количество над и — поддесневого зубного налета (индекс OHI-S (Грина-Вермиллиона), 1964г. — 4,2 балла, индекс Silness-Loe — 1,6 балла, что соответствует плохой гигиене полости рта), десна в области всех зубов гиперемирована (папиллярно-маргинально-альвеолярный индекс (PMA, %) — 52%), болезненна при зондировании и кровоточит (индекс кровоточивости (SBI) по Мюлеману — 1,8 балла). Пародонтальный индекс ПИ, PI по Russel (1965г.) — 3,9 балла. Глубина пародонтальных карманов (ПК), измеренная зондом пародонтологическим, градуированным, мм: 1.7-5мм; 1.6-4мм; 1.2, 1.1-2мм; 2.2-3мм; 2.6. 2.7-4мм; 3.7, 3.5, 3.2, 3.1, 4.1, 4.2, 4.5-4мм; 3.6, 4.6, 4.7-5мм. На стоматологическом приеме заполнялся упрощенный вариант пародонтологической карты (см. рис. 1, 2).

Рисунок 1 - Клиническая картина до лечения

DOI: https://doi.org/10.60797/IRJ.2025.157.10.1

	18	17	16	15	14	13	12	11	21	22	23	24	25	26	27	28
DI-S (ИЗН), баллы			3					3						3		
CI-S (ИЗК), баллы			2					2						2		
И. Silness-Loe, баллы		2	2	1	1	1	1	2	2	2	1	2	2	2	2	
PMA, баллы		1	2	2	1	1	2	2	2	2	1	2	2	2	2	
PI, баллы		6	6	2			4	4	4	4			4	4	4	
SBI, баллы			3						1			3				
Глубина ПК, мм		5	4	2	3	3	4	4	3	3	1,5	3	2	4	4	
И. Silness-Loe, баллы		2	3	1	1	1	2	2	2	1	1	1	2	3	2	
PMA, баллы		1	1	1	1	1	2	2	2	2	1	2	1	2	2	
SBI, баллы					1			1						2		
PI, баллы		6	6	6	1	1	6	6	6	6	2	2	6	6	6	
DI-S (ИЗН), баллы			3											3		
CI-S (ИЗК), баллы			2											2		
Глубина ПК, мм		5	5	4	1,5	2	4	4	4	4	3	2	4	5	4	
	48	47	46	45	44	43	42	41	31	32	33	34	35	36	37	38

Рисунок 2 - Пародонтологический вкладыш до лечения
DOI: https://doi.org/10.60797/IRJ.2025.157.10.2

На ортопантомограмме: деструкция кортикальной пластинки альвеолярного края у всех зубов нижней и верхней челюстей, имеются признаки вертикального и горизонтального остеопороза, снижение высоты межальвеолярных перегородок в области 1.7, 3.6, 4.6, 4.7 до ½ длины корней (см. рис. 3).

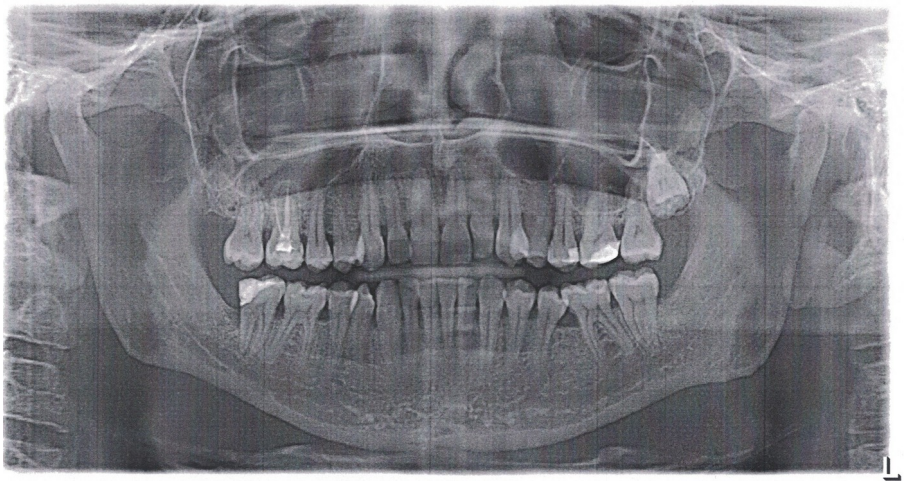

Рисунок 3 - Ортопантомограмма пациента до лечения
DOI: https://doi.org/10.60797/IRJ.2025.157.10.3

Пациенту был поставлен диагноз в соответствии с МКБ-10: К05.3-Хронический пародонтит. А также клинический диагноз «хронический генерализованный пародонтит средней степени тяжести», поставленный на основании полученный клинических данных (глубина карманов, кровоточивость, воспаление) и рентгенологических признаков (деструкции), согласно клинической классификации пародонтита, принятой с изменениями XVI Всесоюзном пленумом Научного общества стоматологов (1983); редакции секции пародонтологии Стоматологической Ассоциацией России (2001), пересмотренной в 2025г.

При бактериальном посеве содержимого самого глубокого пародонтального кармана до начала терапии наблюдалось превалирование условно-патогенной флоры, наблюдалось нарушение баланса микрофлоры. Были высеяны: *Streptococcus mutans* -$4*10^{7}$ КОЕ/мл, *Streptococcus mitis* — $5*10^{12}$ КОЕ/мл, *Streptococcus salivarius* — $4*10^{4}$ КОЕ/мл; *Lactobacillus* spp. — $5*10^{14}$ КОЕ/мл. *Neisseria* spp., патогенная флора и *Candida* spp. не были выявлены.

Пациенту была применена следующая схема лечения:

1. Проведение профессиональной гигиены полости рта.
2. Нанесение комбинированного геля тонким слоем на десну, легкими массажными движениями внесения препарата в пародонтальные карманы.
3. Экспозиция 15 минут.
4. После процедуры рекомендовали исключить прием пищи в течении 30–60 минут, для полного всасывания препарата.
5. Процедуру повторяли ежедневно или через 1 день, в течение 5–7 посещений.

В первую очередь проводилось обучение гигиене полости рта, с подбором индивидуальных средств. Пациенту удалили мягкий зубной налет (щеточкой и пастой для профессиональной гигиены полости рта). Над- и поддесневые твердые зубные отложения удаляли по средствам ультразвукового аппарата и воздушно-абразивного способа. Пародонтальные карманы обработаны зоноспецифическими кюретами Грейси. Далее медикаментозная обработка

пародонтальных карманов раствором Хлоргекседина 0,02% и обработка десен раствором Ротокан, с целью остановки кровотечения. После наносили гель «Поликатан и Тизоль» на десну тонким слоем и легкими массажными движениями нагнетали в пародонтальные карманы, экспозиция 15 минут.

Основные результаты

На 3 день терапии у пациента исчезли боли, гиперемия десны сохранена, отек значительно снижен в области всех групп зубов. При обследовании индекс РМА снизился на 17% и составил 35%. Индекс PI не изменился (данный индекс отображает состояние пародонта. В данном клиническом случае не учитывается при статистическом анализе, так как меняется только за счет снятия воспаления тканей пародонта, а костные дефекты остаются на том же уровне). Индекс OHI-S уменьшился на 2,7 и составил 1,5. Индекс Silness-Loe уменьшился на 0,6 и составил 1. Индекс SBI снизился на 1 и составил 0,8 (см. рис. 4).

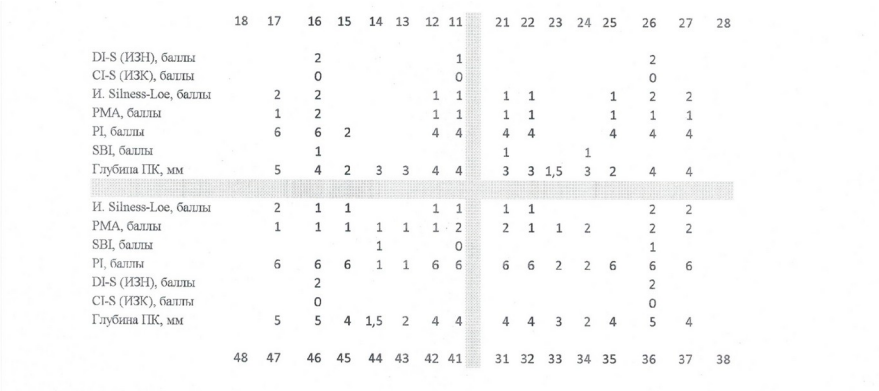

	18	17	16	15	14	13	12	11	21	22	23	24	25	26	27	28
DI-S (ИЗН), баллы			2					1						2		
CI-S (ИЗК), баллы			0					0						0		
И. Silness-Loe, баллы		2	2				1	1	1	1			1	2	2	
РМА, баллы		1	2				1	1	1	1			1	1	1	
PI, баллы		6	6	2			4	4	4	4			4	4	4	
SBI, баллы			1						1			1				
Глубина ПК, мм		5	4	2	3	3	4	4	3	3	1,5	3	2	4	4	
И. Silness-Loe, баллы		2	1	1			1	1	1	1				2	2	
РМА, баллы		1	1	1	1	1	1	2	2	1	1	2		2	2	
SBI, баллы					1			0						1		
PI, баллы		6	6	6	1	1	6	6	6	6	2	2	6	6	6	
DI-S (ИЗН), баллы			2											2		
CI-S (ИЗК), баллы			0											0		
Глубина ПК, мм		5	5	4	1,5	2	4	4	4	4	3	2	4	5	4	
	48	47	46	45	44	43	42	41	31	32	33	34	35	36	37	38

Рисунок 4 - Пародонтологический вкладыш 3 день терапии
DOI: https://doi.org/10.60797/IRJ.2025.157.10.4

На 7 день терапии пациент не предъявлял никаких жалоб, гиперемия десны была снижена, отек незначительный в области 1.1. При обследовании индекс РМА снизился на 48% от начала терапии и на 31% от 3 дня, составил 3,6%. Индекс PI уменьшился на 0,3 от начала терапии, составил 3,6. Индекс OHI-S уменьшился на 3,5 от начала терапии и на 0,8 от 3 дня, составил 0,7. Индекс Silness-Loe уменьшился на 1,3 от начала терапии и на 0,6 от 3 дня, составил 0,3. Индекс SBI снизился на 1,5 от начала терапии и на 0,5, составил 0,3 (см. рис. 5,6).

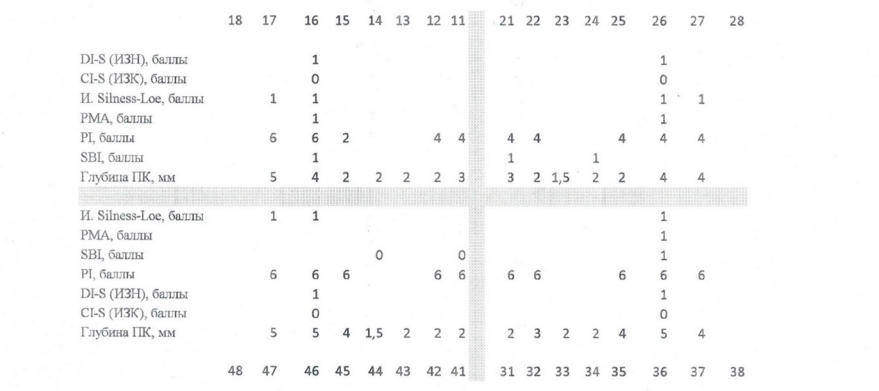

	18	17	16	15	14	13	12	11	21	22	23	24	25	26	27	28
DI-S (ИЗН), баллы			1											1		
CI-S (ИЗК), баллы			0											0		
И. Silness-Loe, баллы		1	1											1	1	
РМА, баллы			1											1		
PI, баллы		6	6	2			4	4	4	4			4	4	4	
SBI, баллы			1						1			1				
Глубина ПК, мм		5	4	2	2	2	2	3	3	2	1,5	2	2	4	4	
И. Silness-Loe, баллы		1	1											1		
РМА, баллы														1		
SBI, баллы					0			0						1		
PI, баллы		6	6	6			6	6	6	6			6	6	6	
DI-S (ИЗН), баллы			1											1		
CI-S (ИЗК), баллы			0											0		
Глубина ПК, мм		5	5	4	1,5	2	2	2	2	3	2	2	4	5	4	
	48	47	46	45	44	43	42	41	31	32	33	34	35	36	37	38

Рисунок 5 - Пародонтологический вкладыш 7 день терапии
DOI: https://doi.org/10.60797/IRJ.2025.157.10.5

Рисунок 6 - Клиническая картина на 7 день терапии
DOI: https://doi.org/10.60797/IRJ.2025.157.10.6

На 14 день после начала терапии пациент не предъявлял никаких жалоб, гиперемия и отек десны локально сохранена в области 1.1. При обследовании индекс РМА снизился на 50% от начала терапии, на 33% от 3 дня и на 1,2 от 7 дня, составил 2,4 %. Индекс PI остался на ровне с 7 днем (3,6). Индекс OHI-S уменьшился на 3,7 от начала терапии, на 1 от 3 дня, на 0,2 от 7 дня, составил 0,5. Индекс Silness-Loe уменьшился на 1,4 от начала терапии, на 0,7 от 3 дня, на 0,1 от 7 дня, составил 0,2. Индекс SBI снизился на 1,6 от начала терапии, на 0,6 от 3 дня, на 0,1 от 7 дня, составил 0,2 (см. рис. 7,8).

	18	17	16	15	14	13	12	11	21	22	23	24	25	26	27	28
DI-S (ИЗН), баллы			0											0		
CI-S (ИЗК), баллы			0											0		
И. Silness-Loe, баллы														1		
РМА, баллы														1		
PI, баллы		6	6	2			4	4	4	4			4	4	4	
SBI, баллы			0						0			0				
Глубина ПК, мм		5	4	2	2	2	2	3	3	2	1,5	2	2	4	4	
И. Silness-Loe, баллы		1	1											1		
РМА, баллы														1		
SBI, баллы					0			0						1		
PI, баллы		6	6	6			6	6	6	6			6	6	6	
DI-S (ИЗН), баллы			1											1		
CI-S (ИЗК), баллы			0											0		
Глубина ПК, мм		5	5	4	1,5	2	2	2	2	3	2	2	4	5	4	
	48	47	46	45	44	43	42	41	31	32	33	34	35	36	37	38

Рисунок 7 - Пародонтологический вкладыш 14 день терапии
DOI: https://doi.org/10.60797/IRJ.2025.157.10.7

Рисунок 8 - Клиническая картина на 14 день, после начала терапии
DOI: https://doi.org/10.60797/IRJ.2025.157.10.8

При завершении лечения был проведен повторный бактериальный посев самого глубокого пародонтального кармана. Результаты: *S. Mutans* — $3*10^6$ КОЕ/мл, *S. Mitis* — $5*10^9$ КОЕ/мл, *S. Salivarius* — $5*10^9$ КОЕ/мл; *Lactobacillus* spp. — $5*10^{16}$ КОЕ/мл. *Neisseria* spp., патогенная флора и *Candida* spp. также не были обнаружены. У пациента наблюдалось количественное изменение в составе микрофлоры, снижение колоний представителей условно-патогенной микрофлоры, повышения количества резидентной флоры, которые препятствуют появлению более глубоких сдвигов и размножению патогенных микроорганизмов.

Через 3 месяца после проведенного лечения у пациента отсутствовали жалобы. Показатели сравнивались со значениями, полученными на 14 день после начала терапии. При клиническом обследовании индекс PMA — 7%, на 5% стал больше. Индекс PI — 3,6, OHI-S — 0,5. Silness-Loe — 0,2, SBI — 0,2, остались без изменения. При хорошей гигиене полости рта у пациента появилась локальная гиперемия в области маргинальной части десны 4.1, 3.1 и сохранилась локальная кровоточивость в области 3.6, что может объясняться недостаточным очищением зубов в труднодоступных для пациента местах. В целом динамика сохраняется положительная после завершения лечения (см. рис. 9).



	18	17	16	15	14	13	12	11	21	22	23	24	25	26	27	28
DI-S (ИЗН), баллы			0											1		
CI-S (ИЗК), баллы			0											0		
И. Silness-Loe, баллы														1		
PMA, баллы														1		
PI, баллы		6	6	2			4	4	4	4			4	4	4	
SBI, баллы			0						0			0				
Глубина ПК, мм		5	4	2	2	2	2	3	3	2	1,5	2	2	4	4	
И. Silness-Loe, баллы		1	1											1		
PMA, баллы								1	1					1		
SBI, баллы					0			0						1		
PI, баллы		6	6	6			6	6	6	6			6	6	6	
DI-S (ИЗН), баллы			1											1		
CI-S (ИЗК), баллы			0											0		
Глубина ПК, мм		5	5	4	1,5	2	2	2	2	3	2	2	4	5	4	
	48	47	46	45	44	43	42	41	31	32	33	34	35	36	37	38

Рисунок 9 - Пародонтологический вкладыш (3 месяца после окончания лечения)
DOI: https://doi.org/10.60797/IRJ.2025.157.10.9

Через 6 месяцев после проведенного лечения у пациента жалоб не было. Показатели сравнивались со значениями, полученными на 14 день после начала терапии. При осмотре выявлено незначительное скопление мягкого зубного налета и поддесневых зубных отложений. Индекс PMA — 17%, что на 15% больше. Индекс PI — 3,6, остался на том же уровне. Индекс OHI-S — 1,3, увеличился на 0,8. Индекс Silness-Loe — 0,6, увеличился на 0,4. Индекс SBI=0,5, увеличился на 0,3 (см. рис. 10). Обследование показало необходимость проведения повторной гигиены полости рта и коррекции мануальных навыков пациента. При осмотре полости рта наблюдалось локальное воспаление, в области десневых сосочков. Стоит отметить кровоточивость появлялась точечно, не ранее чем через 30 секунд после зондирования.

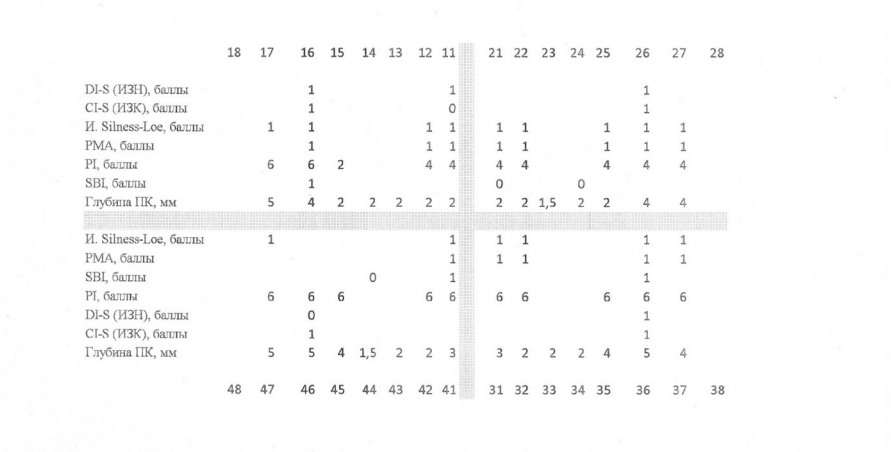

	18	17	16	15	14	13	12	11	21	22	23	24	25	26	27	28
DI-S (ИЗН), баллы			1					1						1		
CI-S (ИЗК), баллы			1					0						1		
И. Silness-Loe, баллы		1	1				1	1	1	1			1	1	1	
PMA, баллы			1				1	1	1	1			1	1	1	
PI, баллы		6	6	2			4	4	4	4			4	4	4	
SBI, баллы			1						0			0				
Глубина ПК, мм		5	4	2	2	2	2	2	2	2	1,5	2	2	4	4	
И. Silness-Loe, баллы		1						1	1	1				1	1	
PMA, баллы								1	1	1				1	1	
SBI, баллы					0			1						1		
PI, баллы		6	6	6			6	6	6	6			6	6	6	
DI-S (ИЗН), баллы			0											1		
CI-S (ИЗК), баллы			1											1		
Глубина ПК, мм		5	5	4	1,5	2	2	3	3	2	2	2	4	5	4	
	48	47	46	45	44	43	42	41	31	32	33	34	35	36	37	38

Рисунок 10 - Пародонтологический вкладыш (через 6 месяцев после завершения лечения)
DOI: https://doi.org/10.60797/IRJ.2025.157.10.10

Обсуждение

На 3 день терапии по полученным показателям можно говорить о том, что пациенту эффективно провели гигиену полости рта, сам он успешно обучен и воспалительные процессы в тканях пародонта стремительно уменьшаются.

На 7 день терапии по объективным данным и индексным показателям наблюдается стойкое снижение воспалительного процесса и восстановления тканей пародонта.

На 14 день после начала лечения анализ полученных данных выявил продолжение снижения воспалительного процесса. А результаты повторного бактериологического исследования свидетельствуют об антибактериальном действии геля «Поликатан и Тизоль».

Через 3 месяца у пациента сохраняется положительная динамика, однако локально появляется кровоточивость при инструментальном обследовании, что говорит об ухудшении навыков очищения полости рта.

Через 6 месяцев низкие показатели пародонтологических индексов говорят об эффективном противовоспалительном действии геля «Поликатан и Тизоль», а также его влиянии на пролонгирование ремиссии.

Заключение

В результате применения комбинированного геля «Поликатан и Тизоль» при лечении хронического генерализованного пародонтита средней степени тяжести достоверно снизились показатели гигиенических и пародонтологических индексов, улучшились субъективные ощущения пациента в короткие сроки (на 3 день полностью отсутствовала боль и дискомфортные ощущения), значительно снизился отек и кровоточивость десны. Ушла рыхлость десны, в области отдельных групп зубов эпителиальное прикрепление стало более плотным. Во время проведения процедуры пациент не испытывал болевых ощущений. Аллергических и побочных реакций не отмечено.

Полученные данные позволяют делать выводы об эффективности применения минералсодержащего комбинированного геля «Поликатан и Тизоль» в лечении воспалительных заболеваний пародонта и рекомендовать его для более широкого использования в клинической практике врачей стоматологов.

Конфликт интересов

Не указан.

Рецензия

Все статьи проходят рецензирование. Но рецензент или автор статьи предпочли не публиковать рецензию к этой статье в открытом доступе. Рецензия может быть предоставлена компетентным органам по запросу.

Conflict of Interest

None declared.

Review

All articles are peer-reviewed. But the reviewer or the author of the article chose not to publish a review of this article in the public domain. The review can be provided to the competent authorities upon request.

Список литературы / References

1. Романова Р.О. Современные аспекты этиопатогенеза воспалительных заболеваний пародонта (Обзор литературы). / Р.О. Романова, Л.А. Зюлькина, П.В. Иванов и др. // Вятский медицинский вестник. — 2022. — 1(73). — С. 69–102. — DOI: 10.24412/2220-7880-2022-1-96-102
2. Маркелова Е.В. Анализ состава микробиоты при пародонтите тяжелой степени [Электронный ресурс] / Е.В. Маркелова, И.В. Цуканова, Р.Ю. Первов // Международный журнал гуманитарных и естественных наук. — 2023. — №81. — URL: https://cyberleninka.ru/article/n/analiz-sostava-mikrobioty-pri-parodontite-tyazheloy-stepeni. (дата обращения: 04.01.25) doi: 10.24412/2500-1000-2023-6-2-69-73
3. Łasica A. Periodontitis: etiology, conventional treatments, and emerging bacteriophage and predatory bacteria therapies [Electronic source] / A. Łasica, P. Golec, A. Laskus et al. // Frontiers in Microbiology. — 2024. — URL: https://pubmed.ncbi.nlm.nih.gov/39391608/. (accessed: 09.01.25) doi: 10.3389/fmicb.2024.1469414
4. Кейцлер М.И. Роль взаимодействия микробиоты и эпителиального барьера в патогенезе воспалительных заболеваний пародонта: систематический обзор.. / М.И. Кейцлер, Е.С. Слажнева, И.Г. Островская и др. // Пародонтология. — 2024. — 29(4). — С. 366–377.
5. Лукичев М.М. Современные представления о роли микрофлоры в патогенезе заболеваний пародонта. / М.М. Лукичев, Л.А. Ермолаева // Институт стоматологии. — 2018. — 1. — С. 92–94.
6. Булгакова А.И. Оптимизация комплексного лечения хронического пародонтита. / А.И. Булгакова, Е.С. Солдатова, Ю.О. Кувардина // Пародонтология. — 2023. — 28(4). — С. 431–436. — DOI: 10.33925/1683-3759-2023-840
7. Гусенов С.Г. Роль ортопедических методов в комплексном лечении хронического генерализованного пародонтита. / С.Г. Гусенов, И.М. Расулов, К.А. Ильясов и др. // Современная наука: актуальные проблемы теории и практики. Серия: Естественные и Технические Науки. — 2023. — 5. — С. 125-129. — URL: http://www.nauteh-journal.ru/index.php/3/2023/%E2%84%9605/1e536b4c-b0a1-434c-ae34-c21142ebe6eb (дата обращения: 09.01.25). — DOI: 10.37882/2223-2966.2023.05.09.
8. Давтян А.Д. Использование обогащенной тромбоцитами плазмы при лечении заболеваний пародонта [Электронный ресурс] / А.Д. Давтян, Г.А. Якупова, И.И. Куряев и др. // Международный студенческий научный вестник. — 2019. — №2. — URL: http://elib.pnzgu.ru/library/1606549369. (дата обращения: 15.01.25)
9. Спасов А. А. Местная терапия бишофитом : монография : 2-е изд., перераб. и доп. / А. А. Спасов. — Волгоград : ВолгГМУ, 2023. — 276 с.
10. Замараева А.И. Перспективы использования спектрофотометрии и химических методов в анализе и изучении свойств новых мягких лекарственных форм, изготовленных на глицерогидрогеле «Тизоль». / А.И. Замараева // Вопросы биологической, медицинской и фармацевтической химии. — 2022. — 9. — С. 26–33. — DOI: 10.29296/25877313-2022-09-04

Список литературы на английском языке / References in English

1. Romanova R.O. Sovremenny'e aspekty' e'tiopatogeneza vospalitel'ny'x zabolevanij parodonta (Obzor literatury') [Modern aspects of etiopathogenesis inflammatory periodontal diseases (review)]. / R.O. Romanova, L.A. Zyul'kina, P.V. Ivanov et al. // Vyatka Medical Bulletin. — 2022. — 1(73). — P. 69–102. — DOI: 10.24412/2220-7880-2022-1-96-102 [in Russian]

2. Markelova E.V. Analiz sostava mikrobioty' pri parodontite tyazheloj stepeni [Analysis of microbiota composition in severe periodontitis] [Electronic source] / E.V. Markelova, I.V. Czukanova, R.Yu. Pervov // International Journal of Humanities and Natural Sciences. — 2023. — №81. — URL: https://cyberleninka.ru/article/n/analiz-sostava-mikrobioty-pri-parodontite-tyazheloy-stepeni. (accessed: 04.01.25) doi: 10.24412/2500-1000-2023-6-2-69-73 [in Russian]

3. Łasica A. Periodontitis: etiology, conventional treatments, and emerging bacteriophage and predatory bacteria therapies [Electronic source] / A. Łasica, P. Golec, A. Laskus et al. // Frontiers in Microbiology. — 2024. — URL: https://pubmed.ncbi.nlm.nih.gov/39391608/. (accessed: 09.01.25) doi: 10.3389/fmicb.2024.1469414

4. Kejczler M.I. Rol' vzaimodejstviya mikrobioty' i e'pitelial'nogo bar'era v patogeneze vospalitel'ny'x zabolevanij parodonta: sistematicheskij obzor. [The role of microbiota and epithelial barrier interaction in the pathogenesis of periodontal diseases: a systematic review]. / M.I. Kejczler, E.S. Slazhneva, I.G. Ostrovskaya et al. // Periodontology. — 2024. — 29(4). — P. 366–377. [in Russian]

5. Lukichev M.M. Sovremenny'e predstavleniya o roli mikroflory' v patogeneze zabolevanij parodonta [Current understanding of the role of microflora in the pathogenesis of periodontal diseases]. / M.M. Lukichev, L.A. Ermolaeva // Institute of Dentistry. — 2018. — 1. — P. 92–94. [in Russian]

6. Bulgakova A.I. Optimizaciya kompleksnogo lecheniya xronicheskogo parodontita [Optimisation of complex treatment of chronic periodontitis]. / A.I. Bulgakova, E.S. Soldatova, Yu.O. Kuvardina // Periodontology. — 2023. — 28(4). — P. 431–436. — DOI: 10.33925/1683-3759-2023-840 [in Russian]

7. Gusenov S.G. Rol' ortopedicheskix metodov v kompleksnom lechenii xronicheskogo generalizovannogo parodontita [Rol' ortopedicheskih metodov v kompleksnom lechenii hronicheskogo generalizovannogo parodontita]. / S.G. Gusenov, I.M. Rasulov, K.A. Il'yasov et al. // Modern science: actual problems of theory and practice. Series: Natural and Technical Sciences. — 2023. — 5. — P. 125-129. — URL: http://www.nauteh-journal.ru/index.php/3/2023/%E2%84%9605/1e536b4c-b0a1-434c-ae34-c21142ebe6eb (accessed: 09.01.25). — DOI: 10.37882/2223-2966.2023.05.09. [in Russian]

8. Davtyan A.D. Ispol'zovanie obogashhennoj trombocitami plazmy' pri lechenii zabolevanij parodonta [Use of plasma-enriched plasma in the treatment of periodontal diseases] [Electronic source] / A.D. Davtyan, G.A. Yakupova, I.I. Kuryaev et al. // International Student Scientific Bulletin. — 2019. — №2. — URL: http://elib.pnzgu.ru/library/1606549369. (accessed: 15.01.25) [in Russian]

9. Spasov A. A. Mestnaya terapiya bishofitom : monografiya [Local therapy with bischofite : a monograph] : 2nd ed., revised and add. / A. A. Spasov. — Volgograd : VolgSMU, 2023. — 276 p. [in Russian].

10. Zamaraeva A.I. Perspektivy' ispol'zovaniya spektrofotometrii i ximicheskix metodov v analize i izuchenii svojstv novy'x myagkix lekarstvenny'x form, izgotovlenny'x na glicerogidrogele «Tizol'» [Prospects for the use of spectrophotometry and chemical methods in the analysis and study of the properties of new soft dosage forms made on 'Tizol' glycerohydrogel]. / A.I. Zamaraeva // Problems of biological, medical and pharmaceutical chemistry. — 2022. — 9. — P. 26–33. — DOI: 10.29296/25877313-2022-09-04 [in Russian]