ХИРУРГИЯ/SURGERY

DOI: https://doi.org/10.23670/IRJ.2024.139.43

АКТУАЛЬНОСТЬ ХИРУРГИЧЕСКОГО УДАЛЕНИЯ НЕВУСОВ В АМБУЛАТОРНОЙ ПРАКТИКЕ

Научная статья

Пилькевич О.[1], Лобода В.Н.[2], Димов И.[3,] *, Попова Ю.[4], Мельцова А.[5]
[3] ORCID : 0000-0001-9155-1155;
[1, 4, 5] Центр амбулаторной хирургии Мариинской больницы, Санкт-Петербург, Российская Федерация
[2] Санкт-Петербургский государственный педиатрический медицинский университет, Санкт-Петербург, Российская Федерация
[3] Первый Санкт-Петербургский государственный медицинский университет имени академика И. П. Павлова, Санкт-Петербург, Российская Федерация

* Корреспондирующий автор (doktordimov[at]mail.ru)

Аннотация

Невусы представляют серьезную проблему диагностики и лечения для врачей не только из-за их распространенности, но и в связи с широким спектром клинических проявлений и повышенным риском развития меланомы, которые в 50-70% случаев возникают из пигментных невусов. Актуальность данной проблемы обусловлена высокой распространенностью меланоцитарных невусов среди населения, более чем у 80% людей отмечают наличие обычных или диспластических невусов. Целью является анализ и оценка динамики операций по удалению невусов в профильном отделении центра амбулаторной хирургии СПБ ГБУЗ «Городская Мариинская больница» в течение временного интервала с 2019 по 2022 годы. Выявление тенденций в распространенности и топографической локализации невусов.

Ключевые слова: невусы, меланоцитовые образования, удаление невусов, хирургическое лечение.

RELEVANCE OF SURGICAL REMOVAL OF NEVI IN OUTPATIENT PRACTICE

Research article

Pilkevich O.[1], Loboda V.N.[2], Dimov I.[3,] *, Popova Y.[4], Meltsova A.[5]
[3] ORCID : 0000-0001-9155-1155;
[1, 4, 5] Center for Outpatient Surgery of Mariinsky Hospital, Saint-Petersburg, Russian Federation
[2] St. Petersburg State Pediatric Medical University, Saint-Petersburg, Russian Federation
[3] First Pavlov State Medical University of St. Petersburg, Saint-Petersburg, Russian Federation

* Corresponding author (doktordimov[at]mail.ru)

Abstract

Nevuses represent a serious diagnostic and treatment problem for doctors not only because of their prevalence, but also due to a wide range of clinical manifestations and increased risk of melanoma development, which in 50-70% of cases originate from pigmented nevi. The relevance of this problem is due to the high prevalence of melanocytic nevi in the population, more than 80% of people are observed to have normal or dysplastic nevi. The aim is to analyse and evaluate the dynamics of nevus removal operations in the profile department of the ambulatory surgery centre of St. Petersburg State Budgetary Institution "City Mariinsk Hospital" during the time interval from 2019 to 2022. Identification of trends in the prevalence and topographic localization of nevi.

Keywords: nevi, melanocytic nevi, nevus removal, surgical treatment.

Введение

В связи с увеличением числа случаев появления различных клинических форм и морфологических особенностей кожных новообразований, а также увеличением числа пациентов, обращающихся за медицинской помощью по их удалению не только по медицинским, но и по эстетическим показаниям, данная проблема является актуальной среди специалистов в области дерматологии, дермато-косметологии и хирургии [3], [7], [14].

Анализ сведений о проведенных операциях по удалению доброкачественных образовании кожи, состоящих из сгруппированных клеток меланоцитов – невусов, позволит выявить тенденции и изменения в их распространенности и локализации. Анализ топографического расположения невусов, с которыми пациенты наиболее часто обращаются по поводу их удаления, позволит выявить основные проблемные области, определить возможные причины частоты обращений, что, в свою очередь, позволяет оптимизировать методы хирургического лечения и наложения швов. Также данные могут расширить научную базу и способствовать познанию патологии, что в свою очередь способствует разработке индивидуализированных подходов к лечению и улучшению результатов операций.

Обычные (пигментные) и диспластические (атипичные) невусы представляют собой наиболее распространенные пигментообразующие образования кожи, которые составляют значительную часть всех дерматологических проблем, связанных с пигментацией [13].

Обычные (пигментные) невусы являются нормальными кожными образованиями, которые обычно имеют ровную форму, регулярные контуры и однородный цвет. Они, как правило, не вызывают проблем и не приводят к развитию рака кожи, как правило, удаляются по причине эстетического дискомфорта пациента.

Диспластические (атипичные) невусы отличаются от обычных своим внешним видом: могут иметь неоднородный цвет, неровные контуры и больший размер. Диспластические невусы являются клинико-морфологическим маркером повышенного риска развития меланомы кожи, в связи с чем, требуют более тщательного наблюдения и могут потребовать удаления для профилактических или лечебных целей [15].

В настоящее время клиники активно рекламируют и применяют лазерный метод удаления невусов, так же предлагается электрокоагуляция, криодеструкция и другие современные инновационные технологии, однако, в ряде случаев хирургическое удаление остается единственным эффективным методом лечения:

- при риске перерождения невуса в злокачественное новообразование;
- в случае большого диаметра невуса (более 5 мм);
- при наличии воспалительного процесса;
- в случае неоднородности поверхности или пигментации невуса;
- при росте невуса с проникновением в глубокие слои дермы.

Мировая научная литература предоставляет различные данные о частоте рецидивирования невусов, варьирующиеся от 6% до 41% [4], [5], [10], [11]. В отечественном исследовании, посвященном амбулаторному лечению пигментных новообразований кожи с применением СО2-лазера, отмечается частота рецидивов невусов на уровне 20% [9], [11]. И только радикальное хирургическое иссечение невусов остается единственным методом, обеспечивающим отсутствие рецидивов [11].

Выбор метода удаления невусов хирургическим путем зависит от их местоположения и размеров. Процедура проводится под местной анестезией, и обычно длится от 30 до 60 минут.

При хирургическом удалении невуса методом отсекания без наложения швов, производят очищение кожи антисептическим средством, обезболивание операционной поверхности, после чего нарост срезается с помощью скальпеля немного ниже уровня кожи. В случае кровотечения рана обрабатывается, чтобы остановить кровотечение, и на нее наносится антибиотик местного действия. Затем рана закрывается повязкой.

При хирургическом удалении невуса с наложением швов производят очищение кожи антисептическим средством, обезболивание операционной поверхности. Затем с помощью скальпеля удаляется не только сам невус, но и окружающие его ткани. После этого рана закрывается с помощью швов. В зависимости от глубины хирургического вмешательства, выбирается соответствующий метод аппроксимации тканей. При поверхностной резекции невусов применяются швы, аппроксимирующие верхние слои кожи, с использованием тонкой медицинской нити. В случае глубокой резекции используются швы, аппроксимирующие глубокие слои кожи, с применением более прочной медицинской нити. Выбор метода и материалов для аппроксимации раневой поверхности осуществляется индивидуально, с учетом анатомических особенностей, размера, формы раны, состояния окружающих тканей, а также эстетических требований.

При поверхностном иссечении, накладываются швы на верхние слои кожи, обычно используя тонкую медицинскую нить, что позволяет обеспечить точное соприкосновение краев раны и минимизировать видимость шва после заживления.

В случаях глубокого иссечения, швы накладываются на глубокие слои кожи с использованием более прочной медицинской нити. Это обеспечивает прочное соединение тканей и поддерживает структурную целостность раневой поверхности. В таких случаях возможно применение косметического шва для минимизации видимых следов операции. Такие методы чаще применяются при удалении невусов на видимых областях кожи, таких как лицо или шея. Косметический шов обеспечивает более тонкую и незаметную раневую линию, а саморассасывающаяся нить позволяет избежать необходимости удаления швов, однако, решение принимается индивидуально, учитывая особенности пациента и характеристики операции.

Основные результаты

За период с января 2019 по декабрь 2022 года включительно общее число прооперированных в профильном отделении: центр амбулаторной хирургии СПБ ГБУЗ «Городской Мариинской больницы» пациентов с различными видами опухолей составило 3489 человек, из которых 221 (6,33%) пациентам проведены хирургические операции по экстирпации невусов.

В ходе исследования произведена выборка пациентов за временной период – 4 года. При анализе выборки определено процентное соотношение операций по удалению невусов к общему числу операций по удалению опухолей в каждом году:

- В 2019 году было проведено общее количество операций по удалению опухолей – 978, из которых 50 (5,22%) – по удалению невусов;
- В 2020 году выполнено 538 операций по удалению опухолей, из которых 36 (6,69%) составили операции по удалению невусов;
- В 2021 году было прооперировано 932 опухоли, из которых в 55 (5,90%) случаях удалялись невусы;
- В 2022 году количество прооперированных опухолей составило 1061, из которых 80 (7,54%) оперировались невусы.

На рисунке 1 представлено соотношение прооперированных невусов с учетом половой принадлежности, что позволяет визуализировать и оценить изменения в частоте операций по удалению невусов в течение рассматриваемого периода времени.

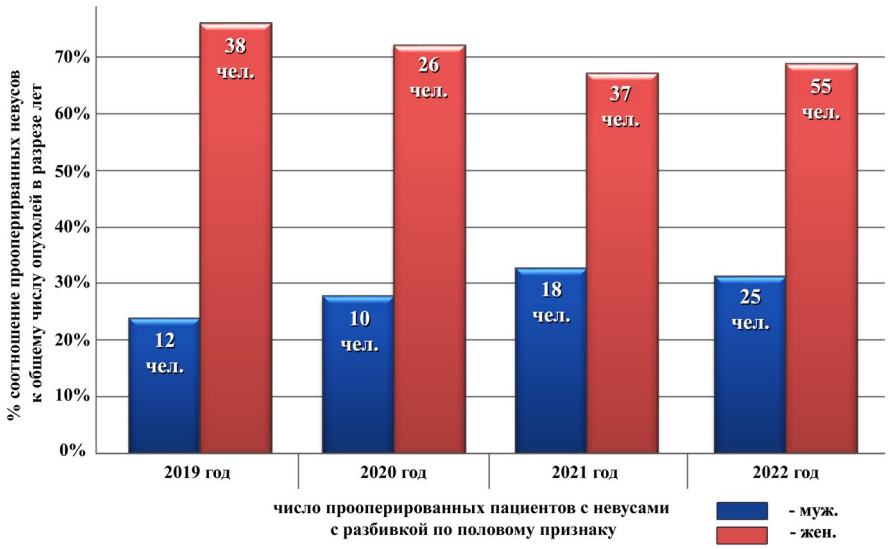

Рисунок 1 - Соотношение прооперированных пациентов с невусами в разрезе рассматриваемых временных периодов с учетом половой принадлежности

DOI: https://doi.org/10.23670/IRJ.2024.139.43.1

Рисунок наглядно демонстрирует явное различие в распространенности невусов среди женщин и мужчин, в соотношении: 2,4:1. В соответствии с проведенным исследованием, процентное соотношение пациентов с невусами женского пола составило 70,59% от общего числа пациентов, мужского пола – 29,41%. В результате проведенного аналогичного исследования также было отмечено, что у женщин наблюдалось более высокое число невусов, чем у мужчин. В соответствии с этим исследованием, 16,0% женщин имели родинки на коже, в то время как у мужчин этот показатель составил 5,6% [8]. Подобные различия в распространенности невусов между полами могут быть обусловлены различными факторами, включая генетические особенности и возможные влияния гормональных изменений у женщин [10].

Для более глубокого анализа произведена выборка пациентов с диагностированными невусами, с учетом половой принадлежности и возрастных интервалов, по каждому году, сводные данные представлены в таблице 1.

Таблица 1 - Соотношение прооперированных пациентов в разрезе возрастных групп и половой принадлежности с разбивкой по годам

DOI: https://doi.org/10.23670/IRJ.2024.139.43.2

Возрастной диапазон, лет	Пол	2019 год		2020 год		2021 год		2022 год	
		Количество пациентов		Количество пациентов		Количество пациентов		Количество пациентов	
		чел.	%	чел.	%	чел.	%	чел.	%
до 20 лет	м	0	0,00	0	0,00	0	0,00	3	3,75
	ж	0	0,00	0	0,00	0	0,00	2	2,50
от 20 до 29 лет	м	0	0,00	0	0,00	2	3,64	3	3,75
	ж	3	6,00	3	8,33	2	3,64	14	17,50
от 30 до 39 лет	м	4	8,00	7	19,44	2	3,64	2	2,50
	ж	8	16,00	5	13,89	12	21,82	13	16,25
от 40 до 49 лет	м	3	6,00	1	2,78	9	16,36	3	3,75
	ж	7	14,00	4	11,11	4	7,27	7	8,75
от 50 до 59 лет	м	2	4,00	1	2,78	0	0,00	8	10,00
	ж	6	12,00	8	22,22	8	14,55	9	11,25
от 60 до 69 лет	м	3	6,00	0	0,00	2	3,64	3	3,75
	ж	10	20,00	5	13,89	6	10,91	8	10,00
от 70 до 79	м	0	0,00	1	2,78	2	3,64	2	2,50
	ж	4	8,00	1	2,78	4	7,27	2	2,50

Возрастной диапазон, лет	Пол	2019 год		2020 год		2021 год		2022 год	
		Количество пациентов		Количество пациентов		Количество пациентов		Количество пациентов	
		чел.	%	чел.	%	чел.	%	чел.	%
лет									
от 80 лет и старше	м	0	0,00	0	0,00	1	1,82	1	1,25
	ж	0	0,00	0	0,00	1	1,82	0	0,00
Итого	м	12	24,00	10	27,78	18	32,73	25	31,25
	ж	38	76,00	26	72,22	37	67,27	55	68,75
Всего		50	100,00	36	100,00	55	100,00	80	100,00

При анализе данных обращает на себя внимание факт, связанный с возрастным распределением обращений пациентов. В период с 2019 по 2021 годы пациенты, обращающиеся за удалением невусов, имели возраст от 20 лет и старше. Однако в 2022 году было зарегистрировано появление обращений пациентов более молодого возраста, среди которых 3 пациента мужского пола, два из которых 18-ти лет и один 19-ти лет и две пациентки женского пола 19-ти лет. Это указывает на то, что в последний год произошло снижение возрастного порога пациентов. При этом с 2020 года также наблюдается увеличение возрастного порога пациентов: в 2020 году обратился 1 пациент мужского пола в возрасте 86-ти лет и одна пациентка женского пола в возрасте 81-го года; в 2022 году – один мужчина в возрасте 85-ти лет.

В целом проведенный анализ подтверждает ежегодный прирост числа обращений, связанных с удалением опухолей, включая невусы. Следует отметить, что снижение общего количества обращений пациентов, в т.ч. по удалению невусов в 2020 году обусловлено ограничениями в работе медицинских учреждений в связи с пандемией COVID-19.

Далее мы произвели выборку пациентов, разбив на группы в соответствии с половой принадлежностью и распределив невусы по их топографическому расположению. Результаты выборки представлены в таблице 2.

Таблица 2 - Выборка по топографической локализации невусов с учетом половой принадлежности пациентов

DOI: https://doi.org/10.23670/IRJ.2024.139.43.3

Локализация	2019		2020		2021		2022		Всего	
	Количество пациентов, чел.		Количество пациентов, чел.		Количество пациентов, чел.		Количество пациентов, чел.		Количество пациентов, чел.	
	ж	м	ж	м	ж	м	ж	м	ж	м
туловище	14	7	8	4	6	5	10	3	38	19
лицо	9	-	1	-	2	1	12	4	24	5

Локализация	2019		2020		2021		2022		Всего	
	Количество пациентов, чел.		Количество пациентов, чел.		Количество пациентов, чел.		Количество пациентов, чел.		Количество пациентов, чел.	
	ж	м	ж	м	ж	м	ж	м	ж	м
спина	4	1	4	1	8	2	11	6	27	10
шея	7	-	3	-	3	1	7	-	20	1
плечи/ предплечья	2	-	2	1	6	-	1	2	11	3

Локализация	2019		2020		2021		2022		Всего	
	Количество пациентов, чел.		Количество пациентов, чел.		Количество пациентов, чел.		Количество пациентов, чел.		Количество пациентов, чел.	
	ж	м	ж	м	ж	м	ж	м	ж	м
брюшная стенка	1	-	2	-	1	1	5	-	9	1
голени	1	-	2	-	2	-	1	2	6	2
грудная клетка	-	-	1	-	1	1	4	2	6	3

Локализация	2019		2020		2021		2022		Всего	
	Количество пациентов, чел.		Количество пациентов, чел.		Количество пациентов, чел.		Количество пациентов, чел.		Количество пациентов, чел.	
	ж	м	ж	м	ж	м	ж	м	ж	м
бедра	1	-	-	2	4	1	-	-	5	3
волосистая часть головы	-	1	-	1	2	3	1	3	3	8
ягодицы	1	-	-	-	1	-	-	1	2	1

Локализация	2019		2020		2021		2022		Всего	
	Количество пациентов, чел.		Количество пациентов, чел.		Количество пациентов, чел.		Количество пациентов, чел.		Количество пациентов, чел.	
	ж	м	ж	м	ж	м	ж	м	ж	м
стопы	-	-	1	-	-	-	1	-	2	0
паховая область	-	1	1	-	-	2	-	-	1	3
височные области	1	-	-	-	-	-	-	-	1	0

Локализация	2019		2020		2021		2022		Всего	
	Количество пациентов, чел.		Количество пациентов, чел.		Количество пациентов, чел.		Количество пациентов, чел.		Количество пациентов, чел.	
	ж	м	ж	м	ж	м	ж	м	ж	м
подмышечные впадины	-	-	-	1	-	-	1	-	1	1
кисти	-	-	1	-	-	-	-	-	1	0
молочные железы	-	-	-	-	-	-	-	-	1	0

Локализация	2019		2020		2021		2022		Всего	
	Количество пациентов, чел.		Количество пациентов, чел.		Количество пациентов, чел.		Количество пациентов, чел.		Количество пациентов, чел.	
	ж	м	ж	м	ж	м	ж	м	ж	м
подбородок	-	-	-	-	-	-	1	-	1	0
промежность	-	-	-	-	-	-	1	-	1	0
заушнаяобласть	-	-	-	-	-	-	1	-	1	0

Локализация	2019		2020		2021		2022		Всего	
	Количество пациентов, чел.		Количество пациентов, чел.		Количество пациентов, чел.		Количество пациентов, чел.		Количество пациентов, чел.	
	ж	м	ж	м	ж	м	ж	м	ж	м
подколенная область	-	1	-	-	-	-	-	-	0	1
пупок	-	1	-	-	-	-	-	-	0	1
лонная область	-	-	-	-	-	1	-	-	0	1

Локализация	2019		2020		2021		2022		Всего	
	Количество пациентов, чел.		Количество пациентов, чел.		Количество пациентов, чел.		Количество пациентов, чел.		Количество пациентов, чел.	
	ж	м	ж	м	ж	м	ж	м	ж	м
уздечка	-	-	-	-	-	-	-	1	0	1
мошонка	-	-	-	-	-	-	-	1	0	1

Из таблицы видно, что наиболее частым поводом обращений пациентов обоих полов являются невусы расположенные на туловище, лице и спине. Среди пациентов женского пола частым поводом обращений так же являлись невусы, расположенные на шее и предплечьях.

Обращает на себя тот факт, что по поводу удаления невусов на лице чаще обращались пациенты женского пола, и, как правило, поводом обращений являлся эстетический дискомфорт. По поводу удаления невусов на волосистой части головы чаще обращались пациенты мужского пола, что было связано и с эстетическим дискомфортом (преимущественно с короткими стрижками или без волосяного покрова) и по причине повреждений невусов (во время стрижки и расчесывания).

Такие области как: шея, подмышечные впадины, паховая в основном, являлись поводом для удаления невусов с целью предотвращения возникающих в этих областях раздражений и дискомфорта связанных с их расположением.

В некоторых случаях пациенты выражали желание удалить несколько невусов с различной локализацией за один прием. Удаление нескольких невусов в один прием являлось предпочтительным для пациентов, поскольку позволяло сократить число посещений медицинского учреждения и сэкономить время. Перед принятием решения о проведении операции по удалению нескольких невусов одновременно, учитывались такие факторы как размер, тип, и местоположение невусов, а также медицинские показатели пациента. Важно отметить, что такая процедура не вызывала никаких проблем или осложнений.

Следует отметить, что с каждым годом наблюдается увеличение разнообразия мест локализации невусов у пациентов, обратившихся по поводу их удаления.

Обсуждение

Анализ данных о проведенных профильным отделением: центр амбулаторной хирургии СПБ ГБУЗ «Городской Мариинской больницы» операциях по удалению невусов показал, что их удаление является актуальной проблемой, обусловленной широким распространением среди населения. Увеличение разнообразия мест локализации невусов у пациентов подтверждает необходимость гибкого, адаптивного подхода и разработки индивидуализированных подходов к лечению.

В целом, проведенный анализ проведенных операций по удалению невусов выявил тенденции и изменения в их распространенности и локализации, а также подтвердил рост обращения пациентов по поводу удаления невусов из эстетических соображений, что подчеркивает как медицинскую, так и социальную значимость проблемы.

Выявление значительного превышения числа невусов у женщин по сравнению с мужчинами представляет существенный интерес для дальнейших исследований в данной области. Анализ различий в распространенности невусов между полами может способствовать более глубокому пониманию генетических, гормональных и, возможно, других факторов, связанных с половыми различиями, которые могут влиять на формирование этих кожных образований.

Заключение

Важным для пациентов аспектом является возможность удаления нескольких невусов с различной локализацией за один прием.

Повышение уровня медицинской грамотности пациентов играет важную роль в принятии решений относительно хирургического удаления невусов. Когда пациенты осознают эффективность данной процедуры в предотвращении дегенерации в меланому и уменьшении вероятности рецидивов, они чаще склоняются к выбору хирургического метода лечения.

Конфликт интересов

Не указан.

Рецензия

Рыльков М.И., Воронежский государственный медицинский университет им. Н.Н. Бурденко, Воронеж Российская Федерация
DOI: https://doi.org/10.23670/IRJ.2024.139.43.4

Conflict of Interest

None declared.

Review

Rylkov M.I., Voronezh State Medical University named after N.N. Burdenko, Voronezh Russian Federation
DOI: https://doi.org/10.23670/IRJ.2024.139.43.4

Список литературы / References

1. Black S. The incidence and Position of Melanocytic Nevi for the Purposes of Forensic Image Comparison / S. Black, B. MacDonald-McMillan, X. Mallett [et al.] // Int J Legal Med. — 2014. — № 128(3). — P. 535-543. — DOI: 10.1007/s00414-013-0821-z.
2. Curley R.K. Accuracy in Clinically Evaluating Pigmented Lesions / R.K. Curley, M.G. Cook, M.E. Fallowfield [et al.] // BMJ. — 1989. — Vol. 229. — № 6690. — P. 16-18.
3. Lever W.F. Histopathology of the Skin / W.F. Lever, G. Schaumburg-Lever. — Philadelphia: Lippincott, 1990. — 940 p.
4. Park H.K. Recurrent Melanocytic Nevi: clinical and histologic review of 175 cases / H.K. Park, D.D. Leonard, J.H. Arrington 3rd [et al.] // J. Am. Acad. Dermatol. — 1987. — Vol. 17. — P. 285-292. — DOI: 10.1016/s0190-9622(87)70204-7.
5. Sommer L.L. Persistent Melanocytic Nevi: a review and analysis of 205 cases / L.L. Sommer, S.M. Barcia, L.E. Clarke [et al.] // J. Cutan. Pathol. — 2011. — Vol. 38. — № 6. — P. 503-507.

6. Wachsmuth R.C. Effect of Sun Exposure in Determining Nevus Density in UK Adolescent Twins / R.C. Wachsmuth, F. Turner, J.H. Barrett [et al.] // J. Invest. Dermatol. — 2005. — Vol. 124. — № 1. — P. 56-62.

7. Yoon J.Y. A 10-year Retrospective Study of Epidemiological Trends in Skin Cancer in Korea from 2006 to 2015 / J.Y. Yoon, E.J. Park, I.H. Kwon // Ann Dermatol. — 2019. — Vol. 31(3). — P. 265-272.

8. Зарипова Р.Н. Определение некоторых приоритетных факторов риска, влияющих на возникновение невусов среди взрослого населения / Р.Н. Зарипова, А.В. Шулаев, С.Л. Жабоева [и др.] // Общественное здоровье и здравоохранение. — 2022. — № 2(74). — С. 42-48.

9. Капустина О.Г. Диагностика и оптимизация лечения новообразований кожи в амбулаторной практике дерматолога : дисс. ... канд. мед. наук : 14.00.11 / О.Г. Капустина. — Москва, 2009. — 177 с.

10. Лобода В.Н. Доброкачественные меланоцитарные образования. Факторы их формирования / В.Н. Лобода, И.Д. Димов // Научный альманах. — 2023. — № 7-2(105). — С. 56-59.

11. Москалева О.Л. Клиническая и иммуноморфологическая характеристика рецидивных меланоцитарных невусов : дисс. ... канд. мед. наук : 14.01.10 / О.Л. Москалева. — Москва, 2015. — 117 с.

12. Романова О.А. Низкая информированность поликлинических врачей – причина запущенности поверхностнораспространяющейся меланомы кожи / О.А. Романова, Н.Г. Артемьева, М.Г. Безлепко // Лечащий врач. — 2021. — № 5. — С. 38-42.

13. Саламова И.В. Диспластические невусы: клиника и дифференциальная диагностика с использованием дерматоскопического и иммуногистохимического методов : дис. ... д-ра мед. наук : 14.01.10 / И.В. Саламова. — Москва, 2017. — 43 с.

14. Саламова И.В. Особенности восприятия и интерпретации пигментных новообразований кожи пациентами амбулаторного дермато-косметологичсского приема / И.В. Саламова // Тезисы XXXII научно-практической конференции «Рахмановские чтения». — Москва, 2015. — С. 82.

15. Саламова И.В. Проблемы диагностики диспластических меланоцитарных невусов / И.В. Саламова, В.В. Мордовцева // Российский журнал кожных и венерических болезней. — 2016. — № 19(1). — С. 4-6.

Список литературы на английском языке / References in English

1. Black S. The incidence and Position of Melanocytic Nevi for the Purposes of Forensic Image Comparison / S. Black, B. MacDonald-McMillan, X. Mallett [et al.] // Int J Legal Med. — 2014. — № 128(3). — P. 535-543. — DOI: 10.1007/s00414-013-0821-z.

2. Curley R.K. Accuracy in Clinically Evaluating Pigmented Lesions / R.K. Curley, M.G. Cook, M.E. Fallowfield [et al.] // BMJ. — 1989. — Vol. 229. — № 6690. — P. 16-18.

3. Lever W.F. Histopathology of the Skin / W.F. Lever, G. Schaumburg-Lever. — Philadelphia: Lippincott, 1990. — 940 p.

4. Park H.K. Recurrent Melanocytic Nevi: clinical and histologic review of 175 cases / H.K. Park, D.D. Leonard, J.H. Arrington 3rd [et al.] // J. Am. Acad. Dermatol. — 1987. — Vol. 17. — P. 285-292. — DOI: 10.1016/s0190-9622(87)70204-7.

5. Sommer L.L. Persistent Melanocytic Nevi: a review and analysis of 205 cases / L.L. Sommer, S.M. Barcia, L.E. Clarke [et al.] // J. Cutan. Pathol. — 2011. — Vol. 38. — № 6. — P. 503-507.

6. Wachsmuth R.C. Effect of Sun Exposure in Determining Nevus Density in UK Adolescent Twins / R.C. Wachsmuth, F. Turner, J.H. Barrett [et al.] // J. Invest. Dermatol. — 2005. — Vol. 124. — № 1. — P. 56-62.

7. Yoon J.Y. A 10-year Retrospective Study of Epidemiological Trends in Skin Cancer in Korea from 2006 to 2015 / J.Y. Yoon, E.J. Park, I.H. Kwon // Ann Dermatol. — 2019. — Vol. 31(3). — P. 265-272.

8. Zaripova R.N. Opredelenie nekotoryh prioritetnyh faktorov riska, vlijajushhih na vozniknovenie nevusov sredi vzroslogo naselenija [Identification of Some Priority Risk Factors Affecting the Occurrence of Nevi in the Adult Population] / R.N. Zaripova, A.V. Shulaev, S.L. Zhaboeva [et al.] // Obshhestvennoe zdorov'e i zdravoohranenie [Public health and healthcare]. — 2022. — № 2(74). — P. 42-48. [in Russian]

9. Kapustina O.G. Diagnostika i optimizacija lechenija novoobrazovanij kozhi v ambulatornoj praktike dermatologa [Diagnosis and Optimization of Treatment of Skin Neoplasms in Outpatient Practice of Dermatologist] : dis. ... PhD in Medicine : 14.00.11 / O.G. Kapustina. — Moscow, 2009. — 177 p. [in Russian]

10. Loboda V.N. Dobrokachestvennye melanocitarnye obrazovanija. Faktory ih formirovanija [Benign Melanocytic Formations. Factors of Their Formation] / V.N. Loboda, I.D. Dimov // Nauchnyj al'manah [Scientific Almanac]. — 2023. — № 7-2(105). — P. 56-59. [in Russian]

11. Moskaleva O.L. Klinicheskaja i immunomorfologicheskaja harakteristika recidivnyh melanocitarnyh nevusov [Clinical and Immunomorphological Characteristics of Recurrent Melanocytic Nevi] : diss. ... PhD in Medicine : 14.01.10 / O.L. Moskaleva. — Moscow, 2015. — 117 p. [in Russian]

12. Romanova O.A. Nizkaja informirovannost' poliklinicheskih vrachej – prichina zapushhennosti poverhnostnorasprostranjajushhejsja melanomy kozhi [Low Awareness of Outpatient Physicians – the Cause of Skin Superficial Melanoma Neglect] / O.A. Romanova, N.G. Artem'eva, M.G. Bezlepko // Lechashhij vrach [Treating Physician]. — 2021. — № 5. — P. 38-42. [in Russian]

13. Salamova I.V. Displasticheskie nevusy: klinika i differencial'naja diagnostika s ispol'zovaniem dermatoskopicheskogo i immunogistohimicheskogo metodov [Dysplastic Nevus: Clinic and Differential Diagnosis Using Dermatoscopic and Immunohistochemical Methods] : diss. ... Doctor in Medicine : 14.01.10 / I.V. Salamova. — Moscow, 2017. — 43 p. [in Russian]

14. Salamova I.V. Osobsiiostn vosprijatii i interpretacii pigmentnyh iovoobrazovanij kozhi pacneitami ambulatornogo dermato-kosmetologichsskogo priema [Features of Perception and Interpretation of Pigmented Skin Neoplasms by Patients of Outpatient Dermato-Cosmetological Reception] / I.V. Salamova // Tezisy XXXII nauchno-prakticheskoj konferencii

«Rahmanovskie chtenija» [Theses of XXXI Scientific and Practical Conference "Rakhmanovskie Readings"]. — Moscow, 2015. — P. 82. [in Russian]

15. Salamova I.V. Problemy diagnostiki displasticheskih melanocitarnyh nevusov [Problems of Diagnostics of Dysplastic Melanocytic Nevi] / I.V. Salamova, V.V. Mordovceva // Rossijskij zhurnal kozhnyh i venericheskih boleznej [Russian Journal of Skin and Venereal Diseases]. — 2016. — № 19(1). — P. 4-6. [in Russian]